Clínica Universitária de Radiologia
ADI Associação para o Desenvolvimento da Imagiologia nos CHUC

Caso Clínico

Serviço de Imagem Médica
Centro Hospitalar e Universitário de Coimbra
Direcção: Prof. Doutor Filipe Caseiro-Alves

Marta Barros
Interna 1ºano de Radiologia do CHUC

Informação clínica

- Mulher
- 34 anos

HDA:

- Gonalgias bilaterais de início há 2 anos e agravamento progressivo das queixas nos últimos meses.
- Sem história de traumatismo prévio.
- Sem outras queixas ósseas/articulares.
- Sem febre.
- Exame físico normal.

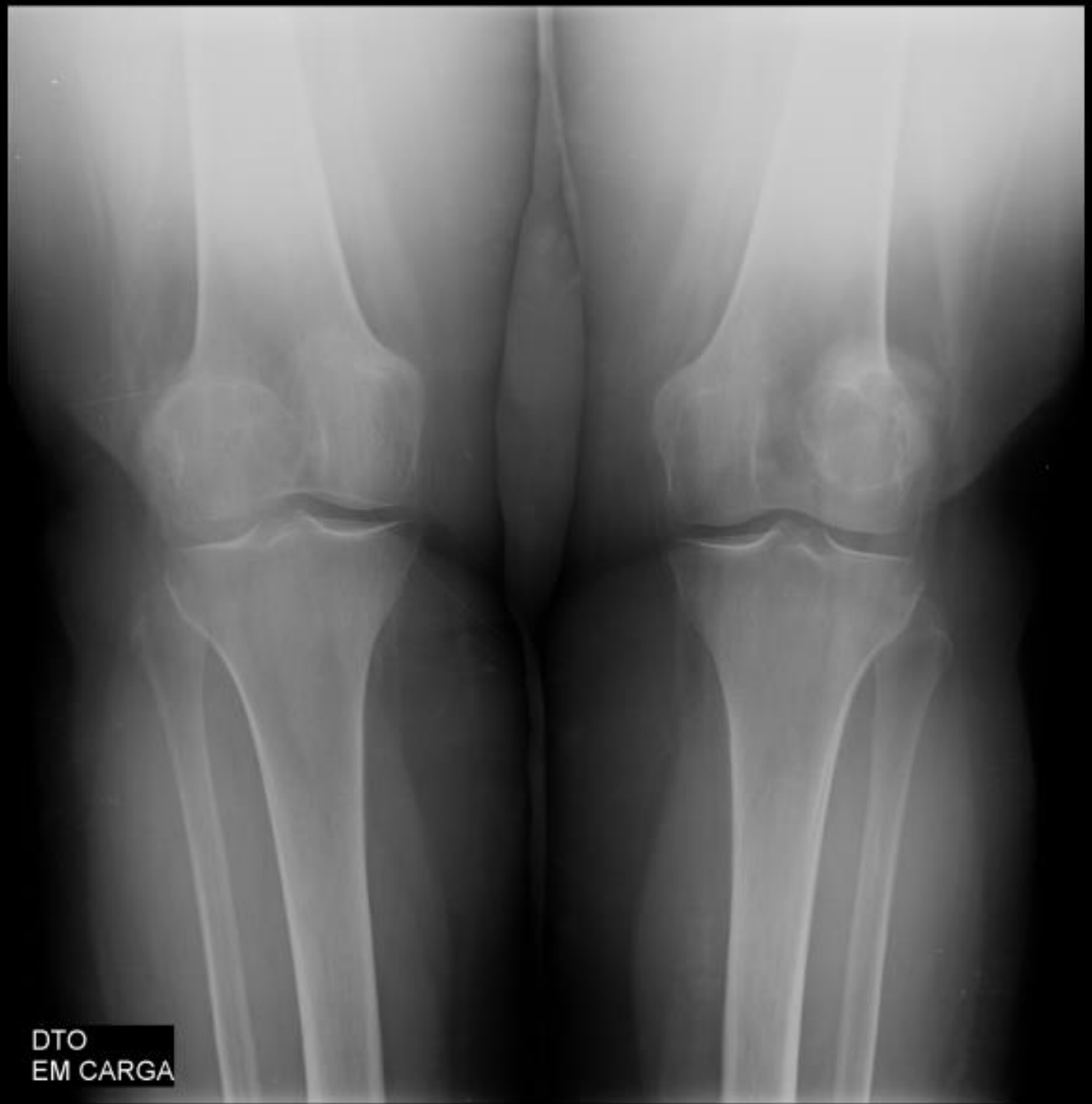
DTO
EM CARGA

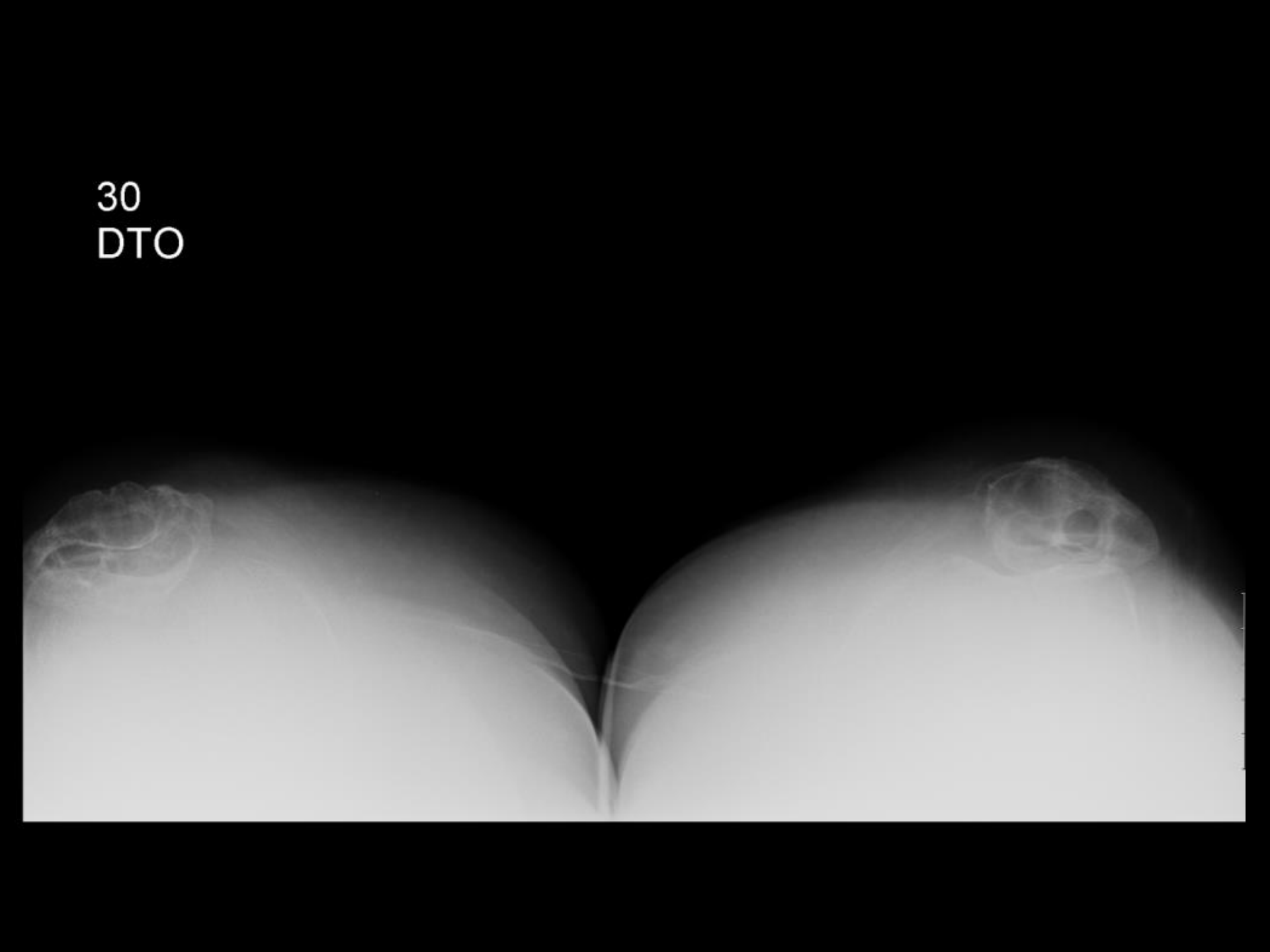
30
DTO

D.

ESQ.

- Várias lesões osteolíticas em ambas as rótulas;
- Limites bem definidos;
- Bordo esclerótico;
- Cortical fina.

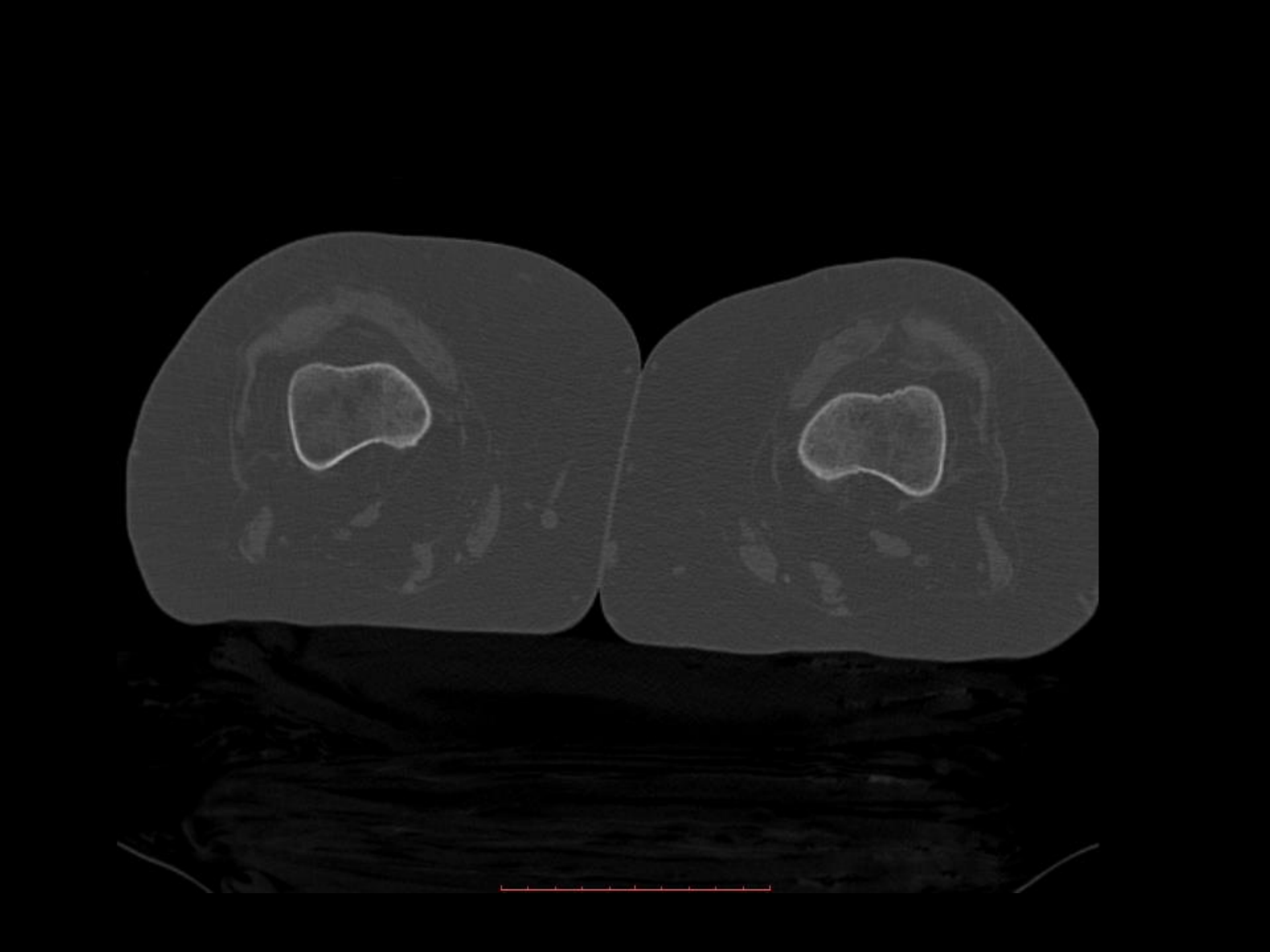

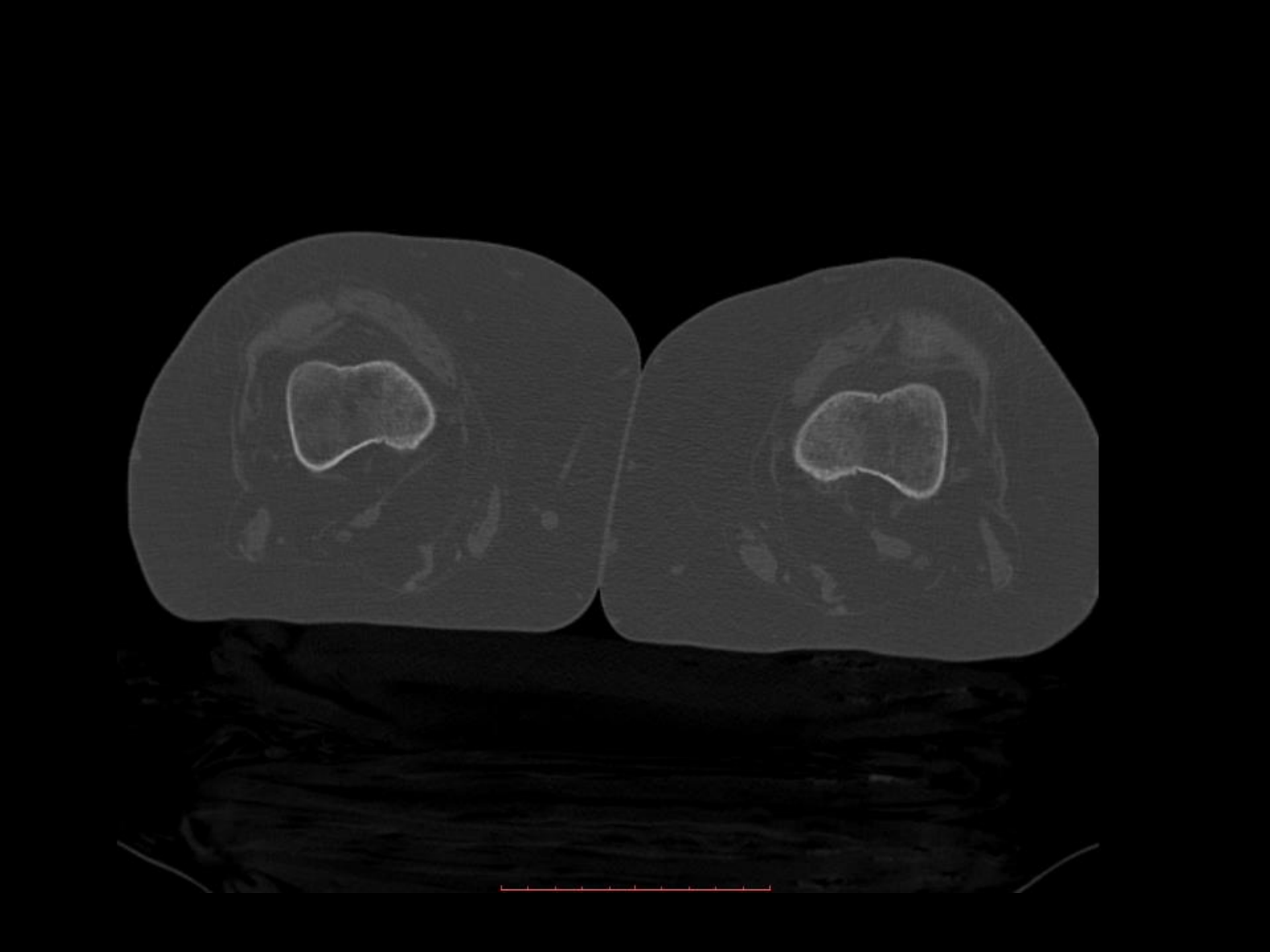

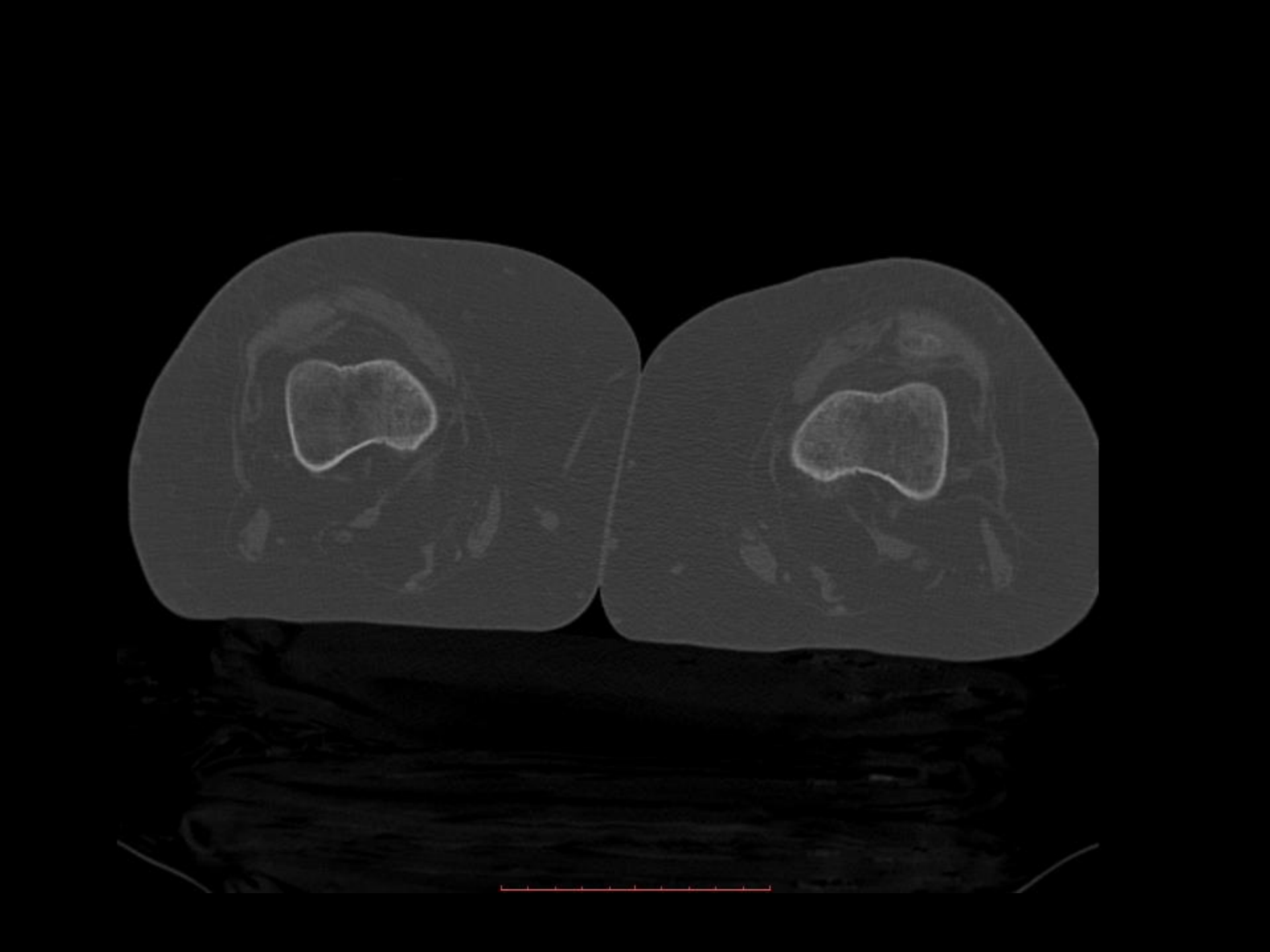

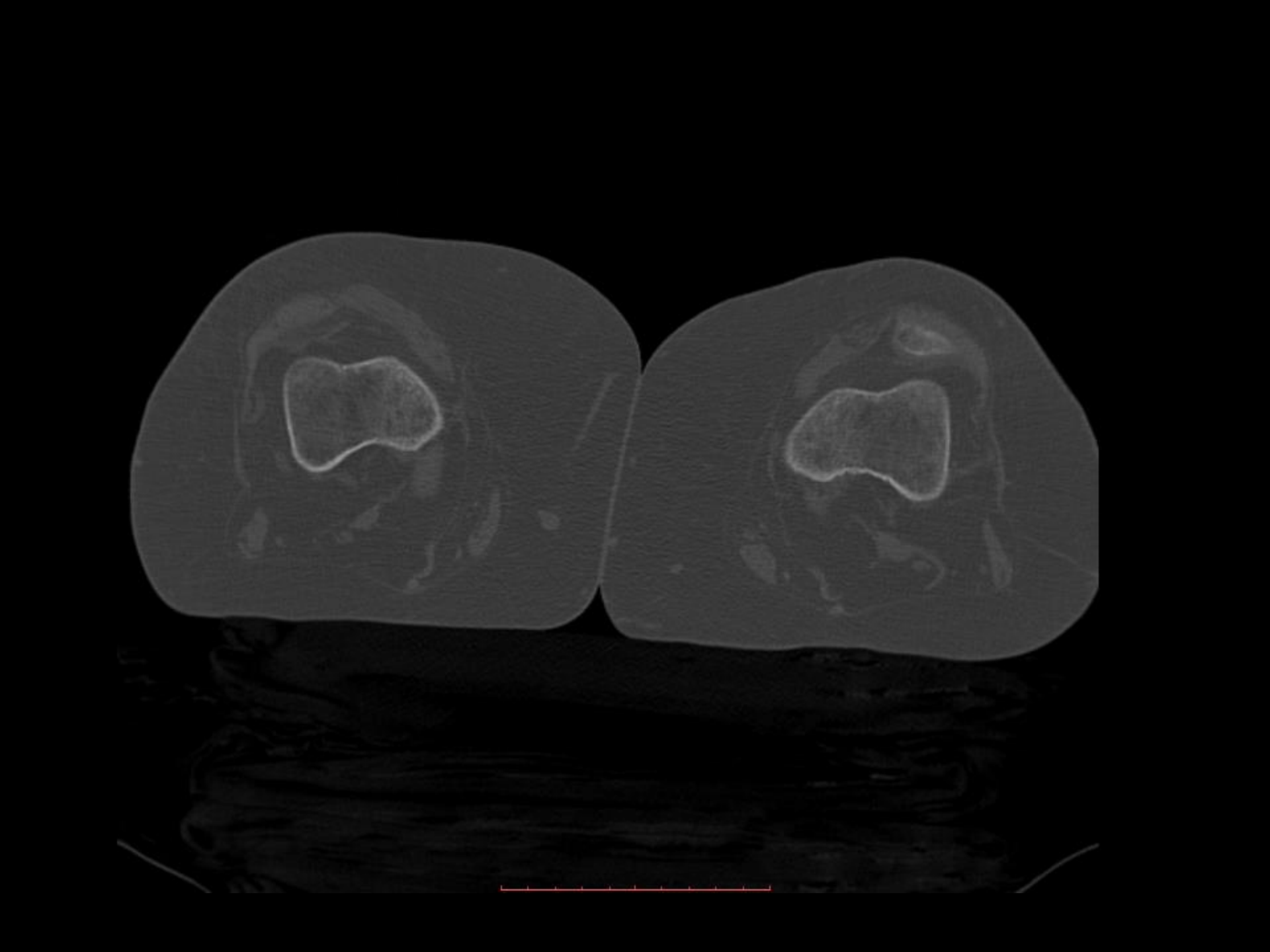

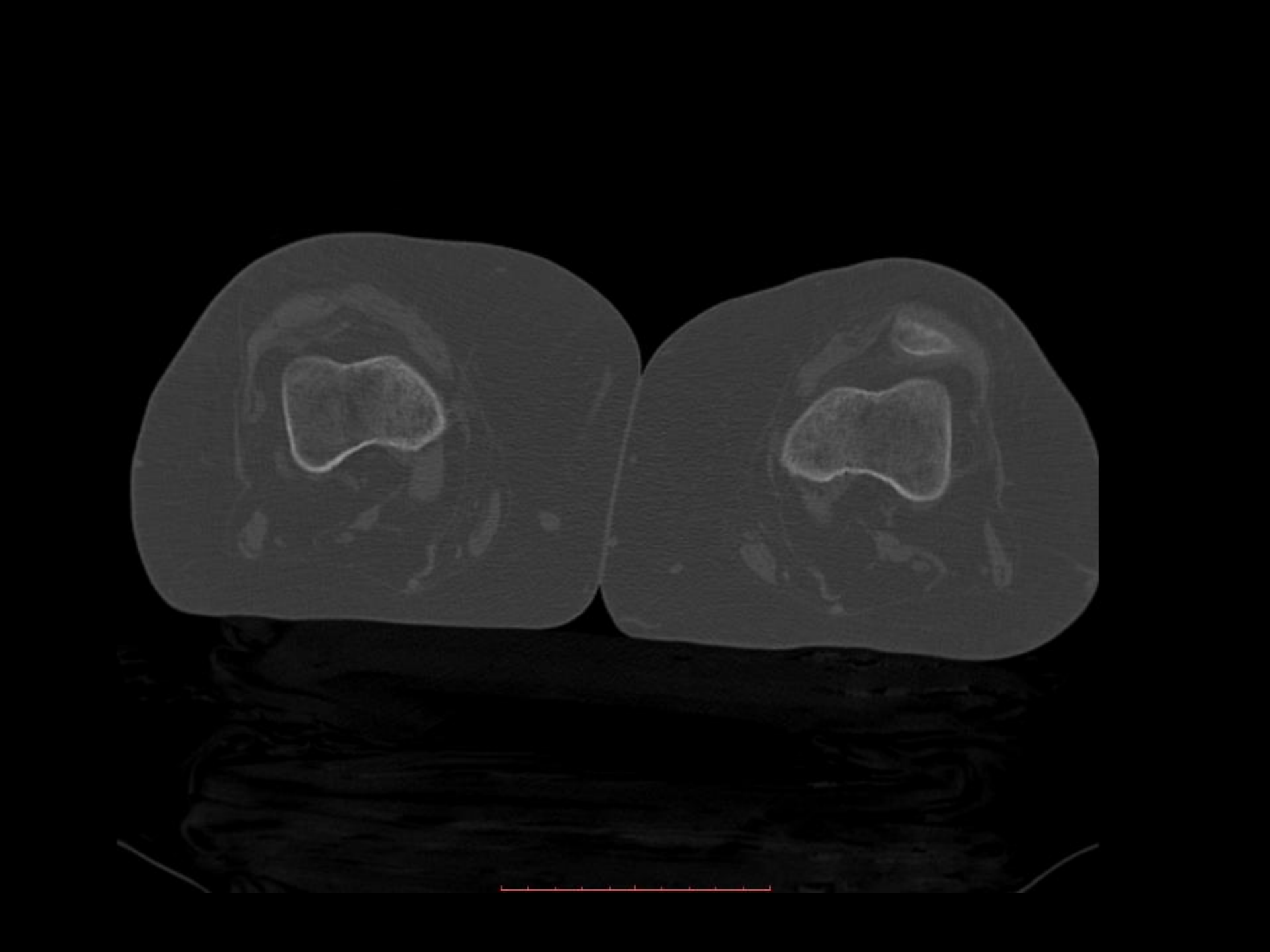

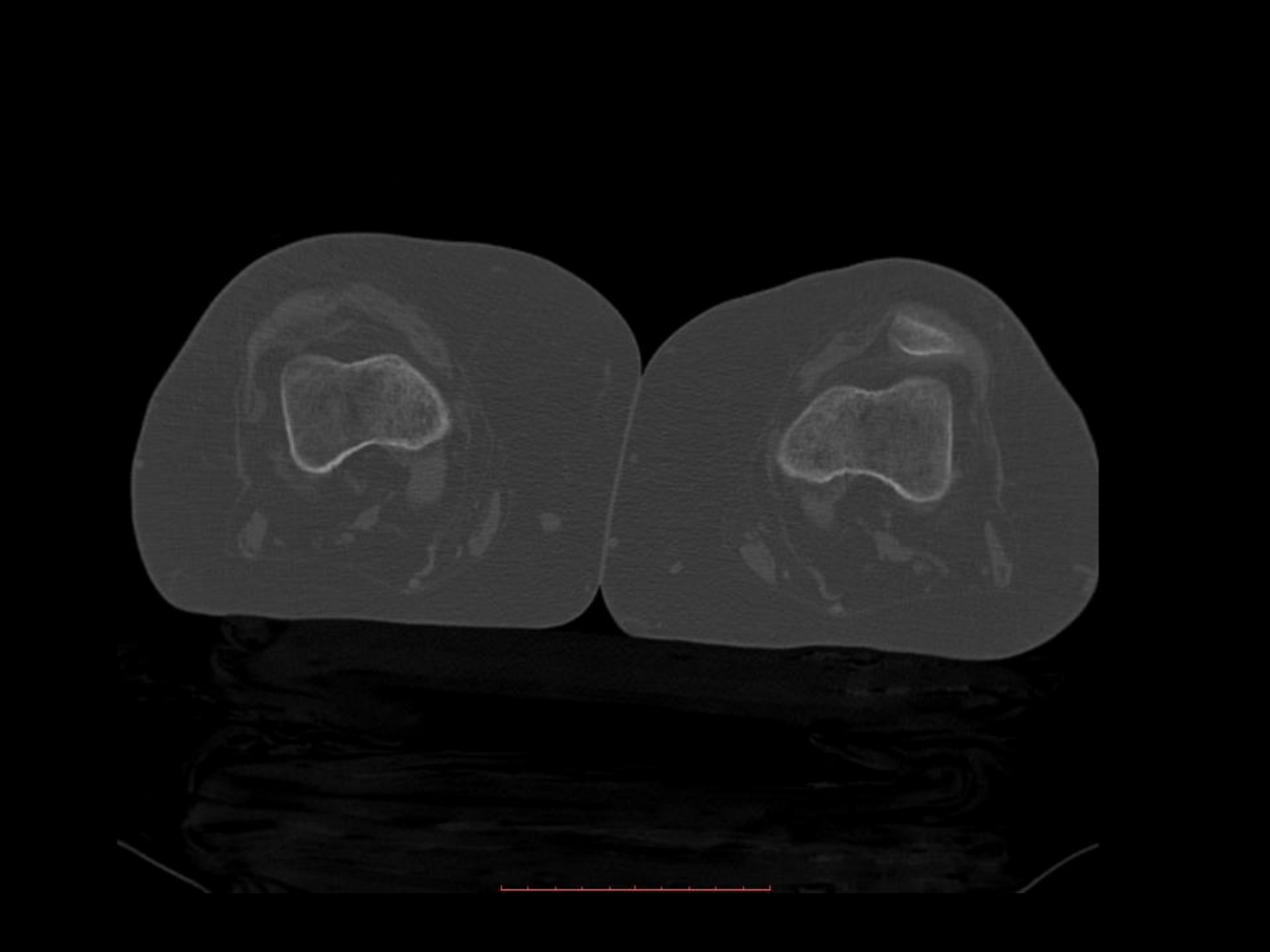

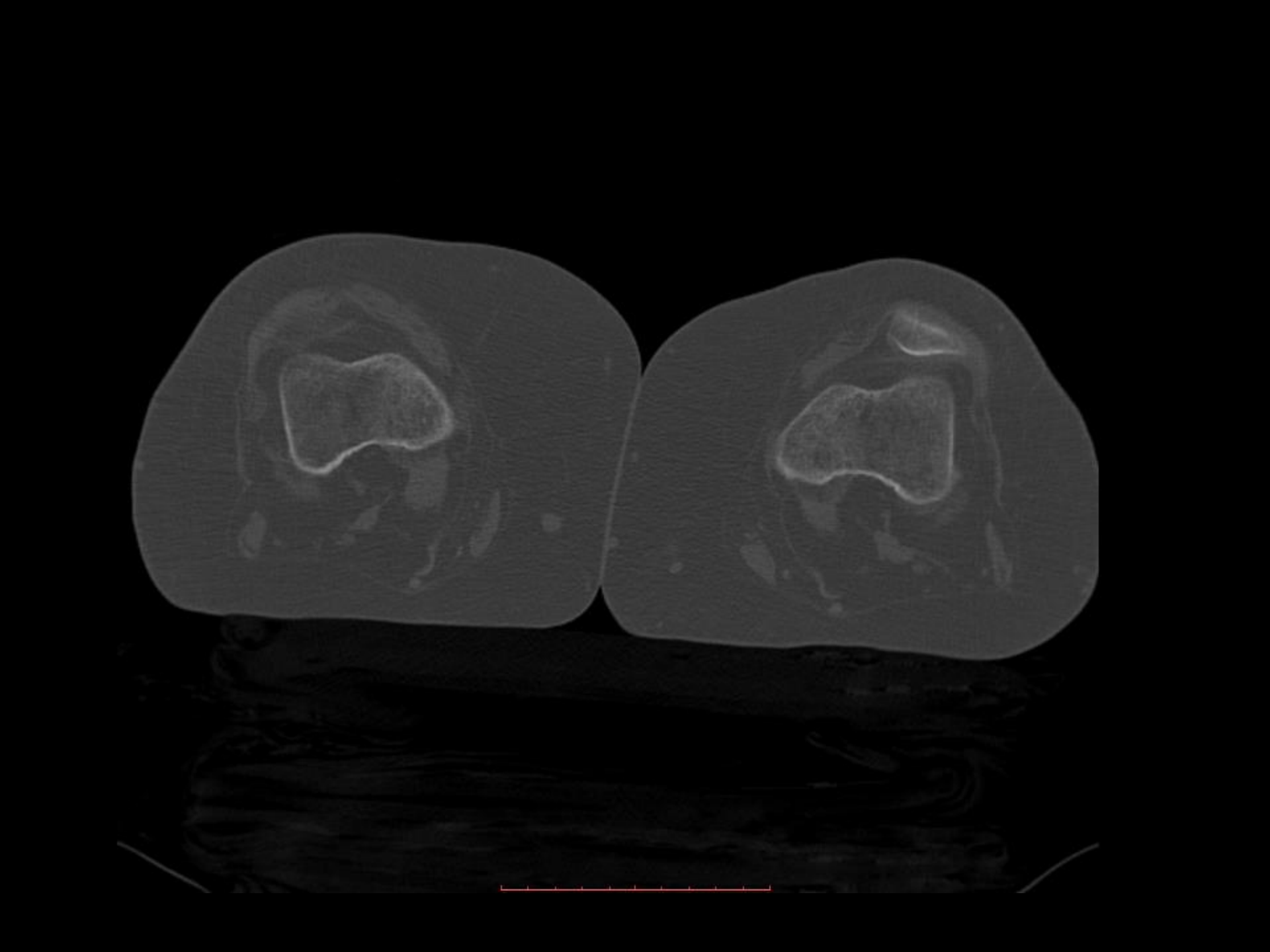

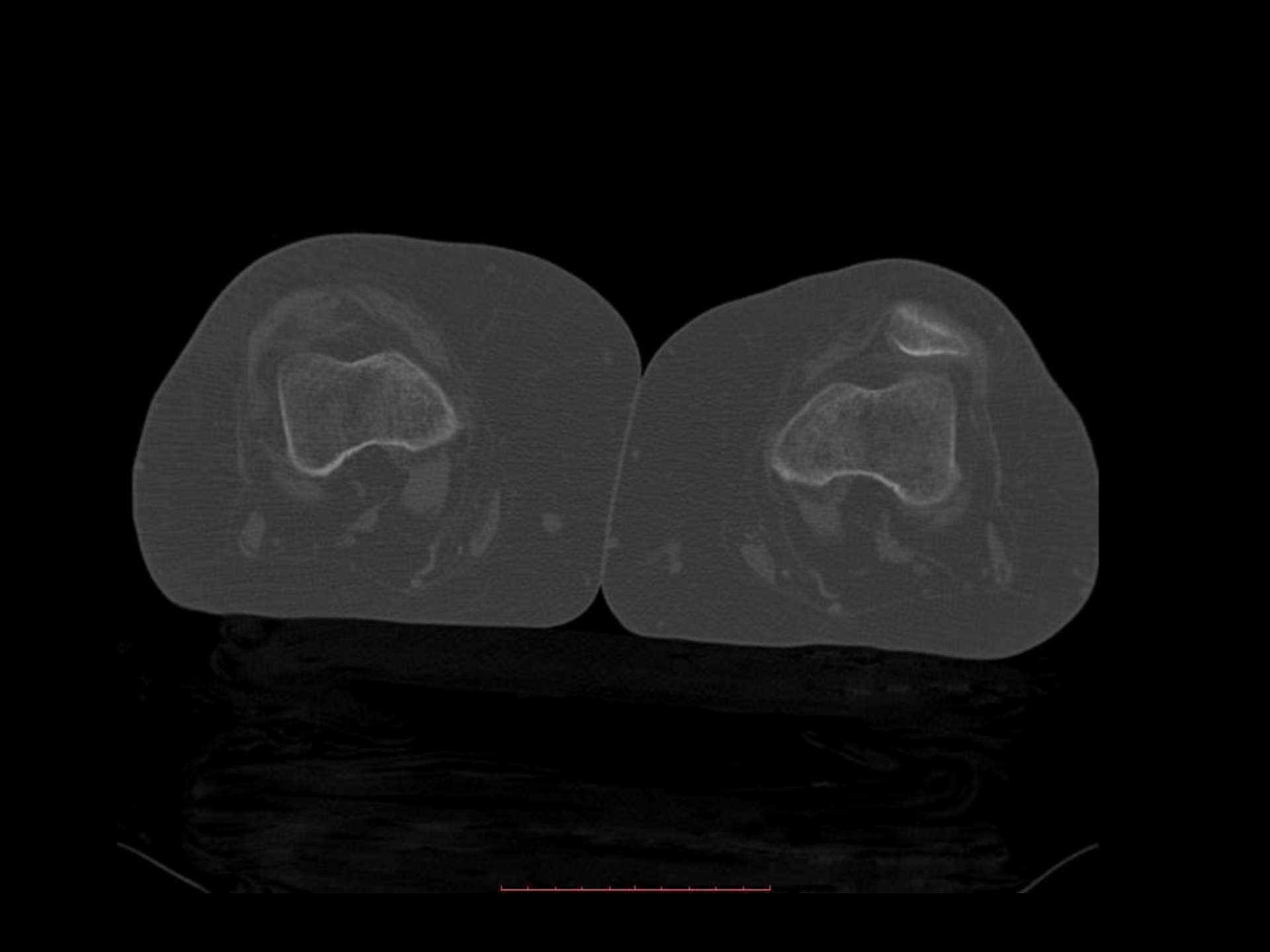

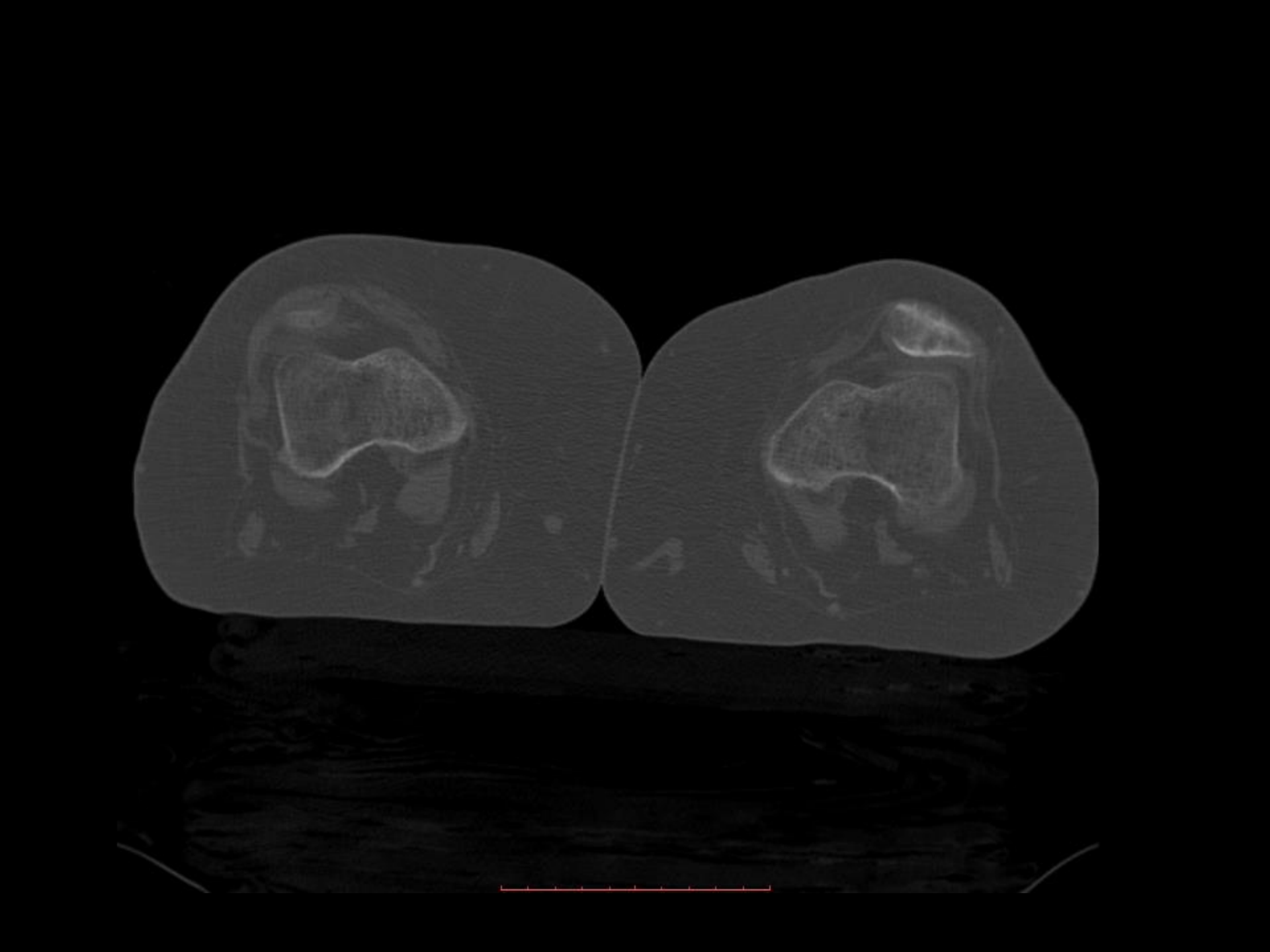

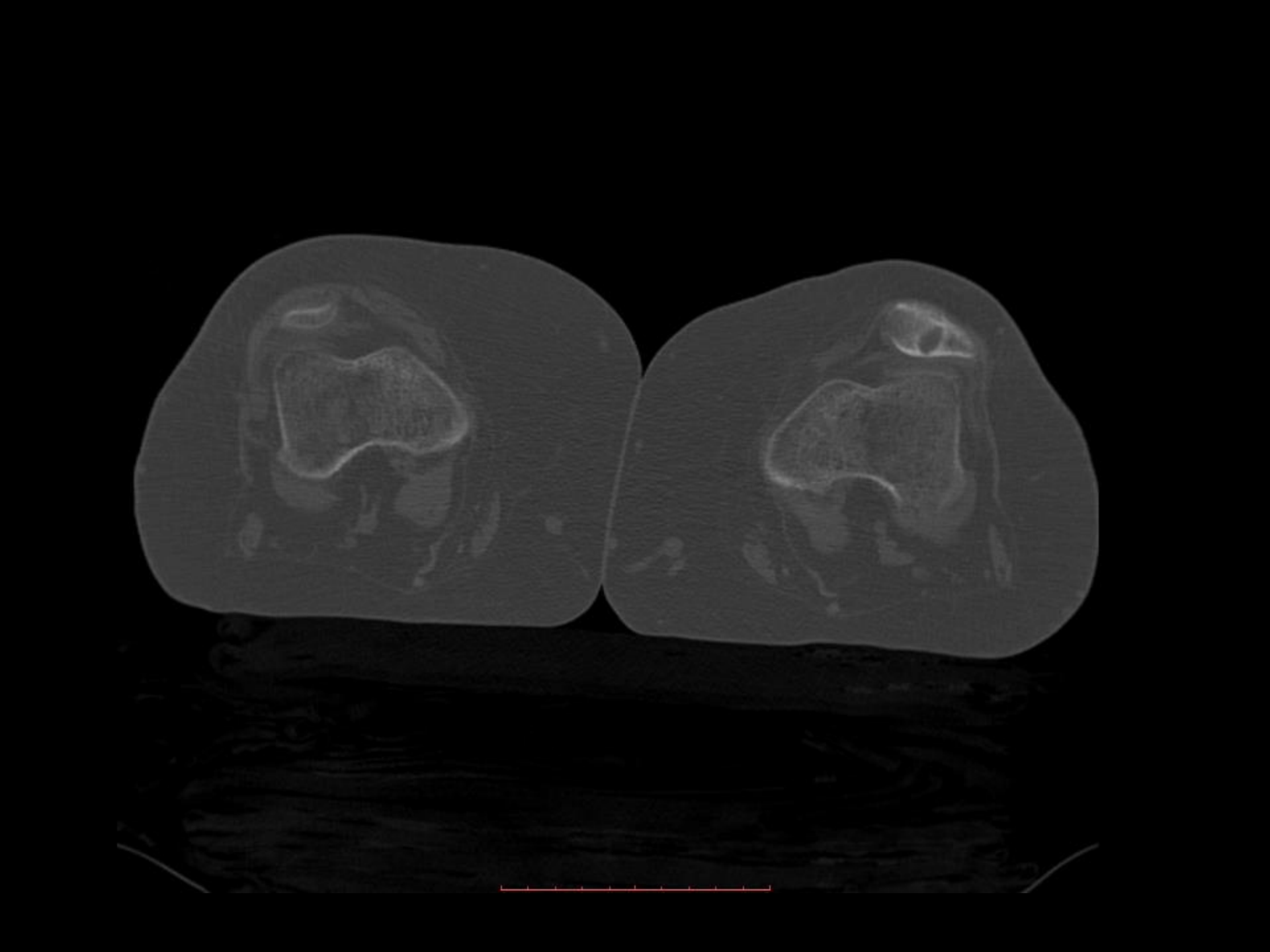

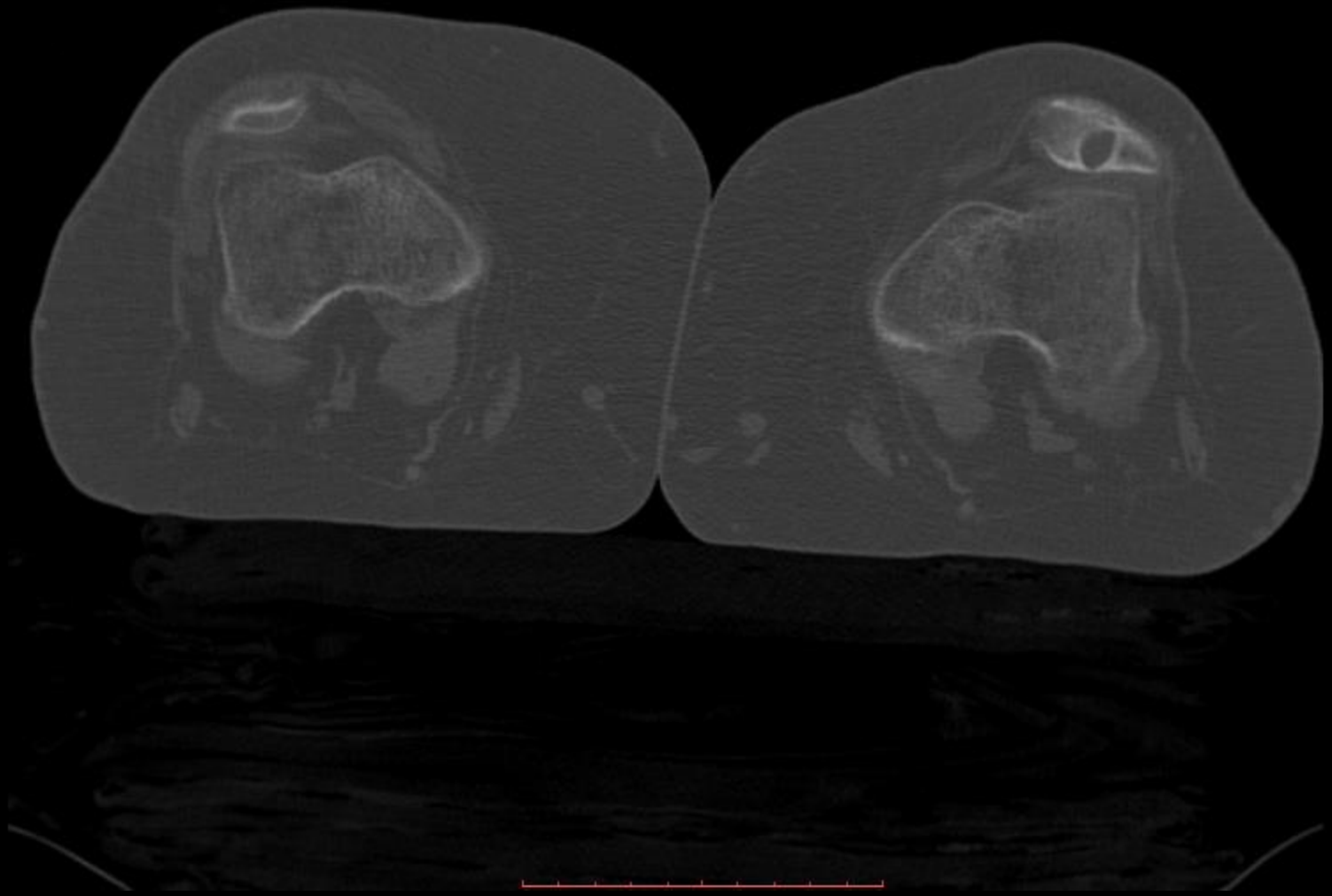

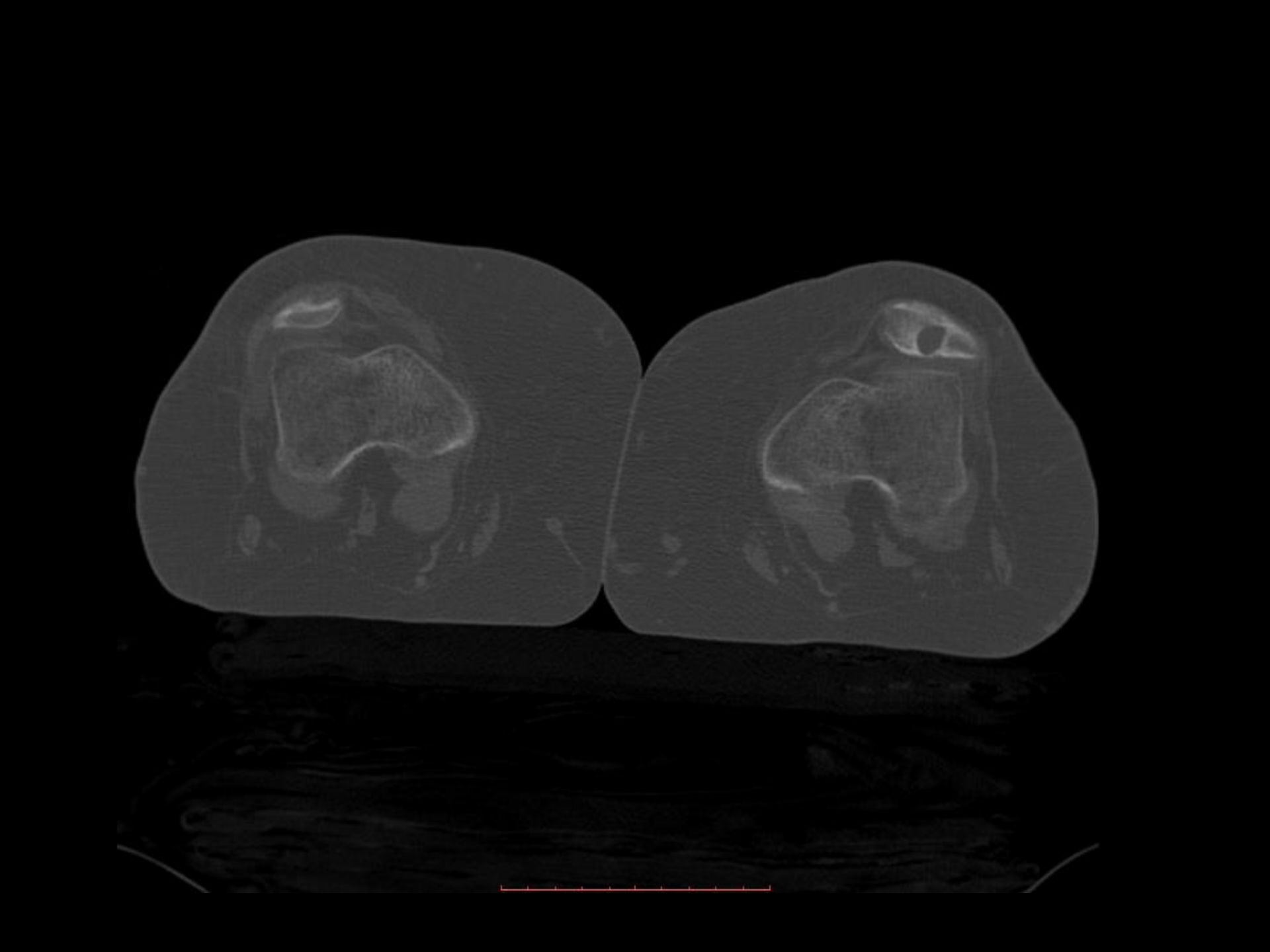

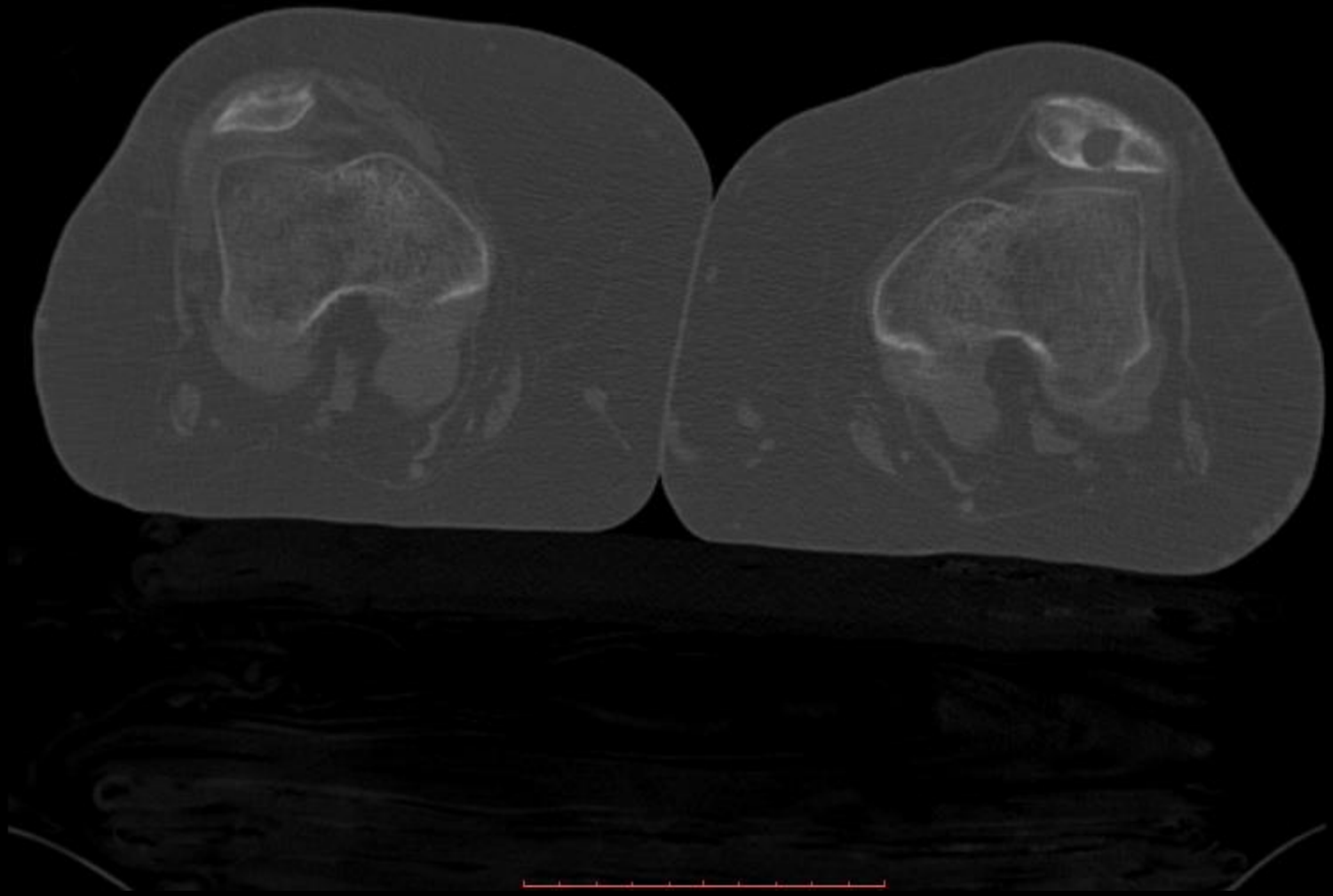

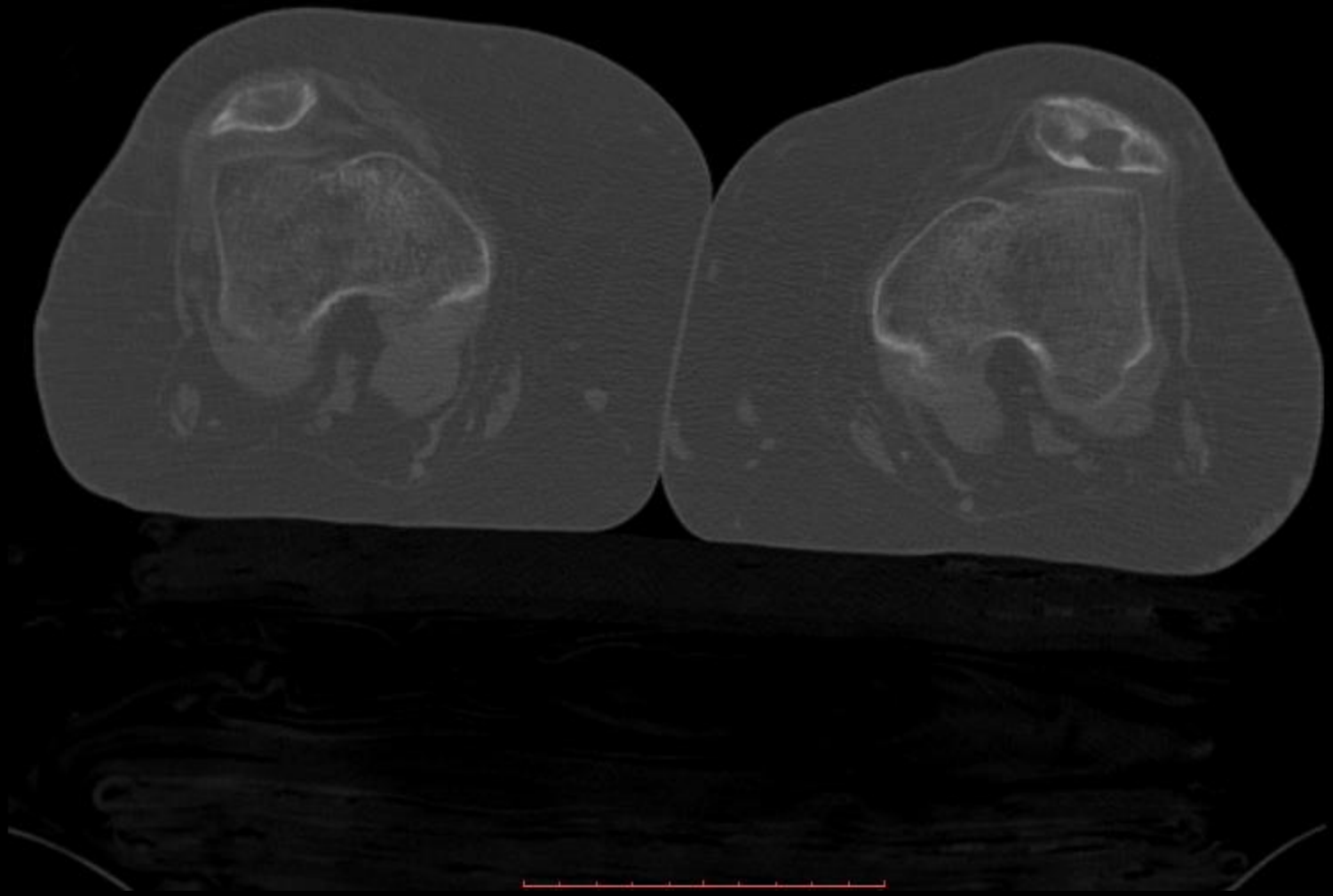

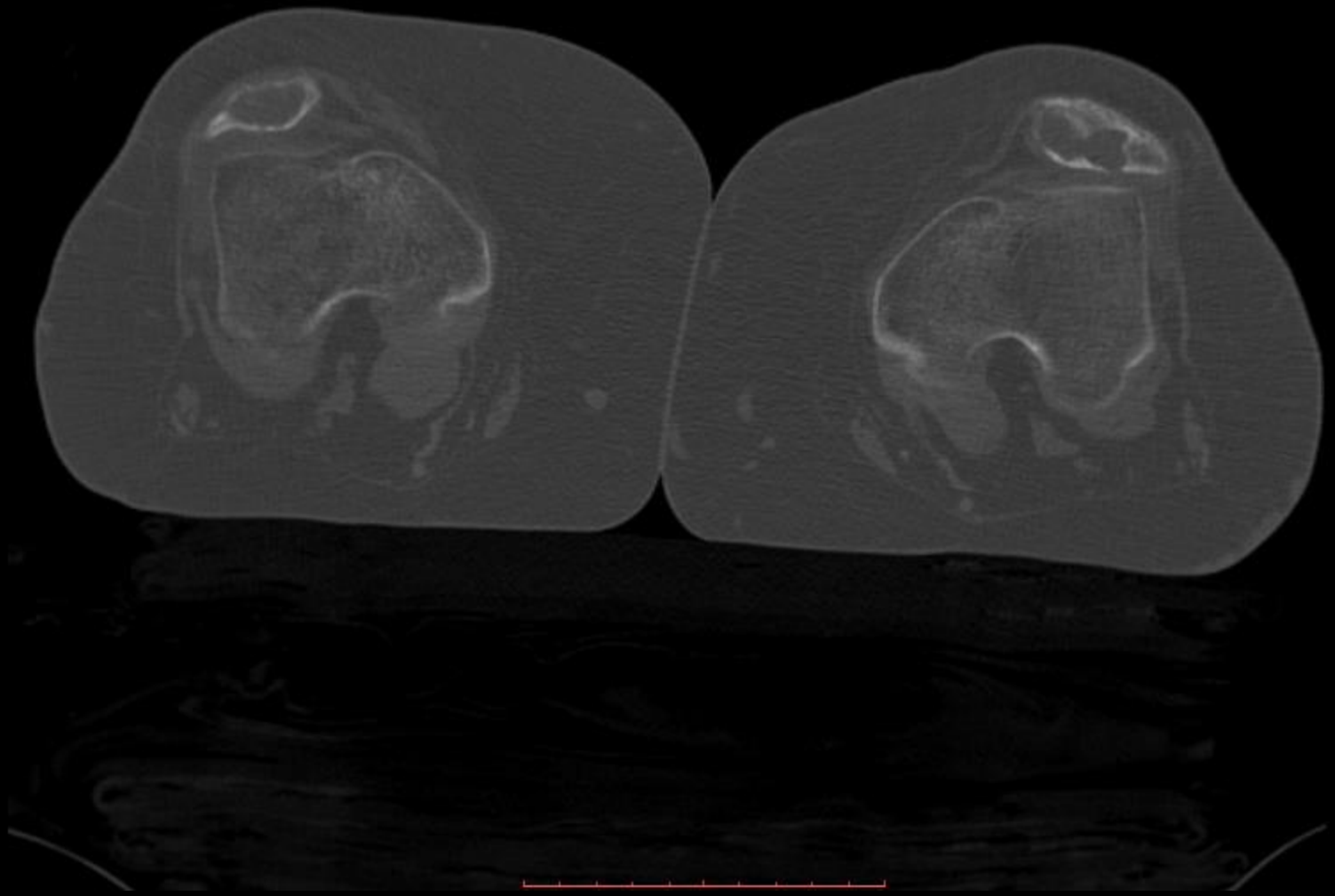

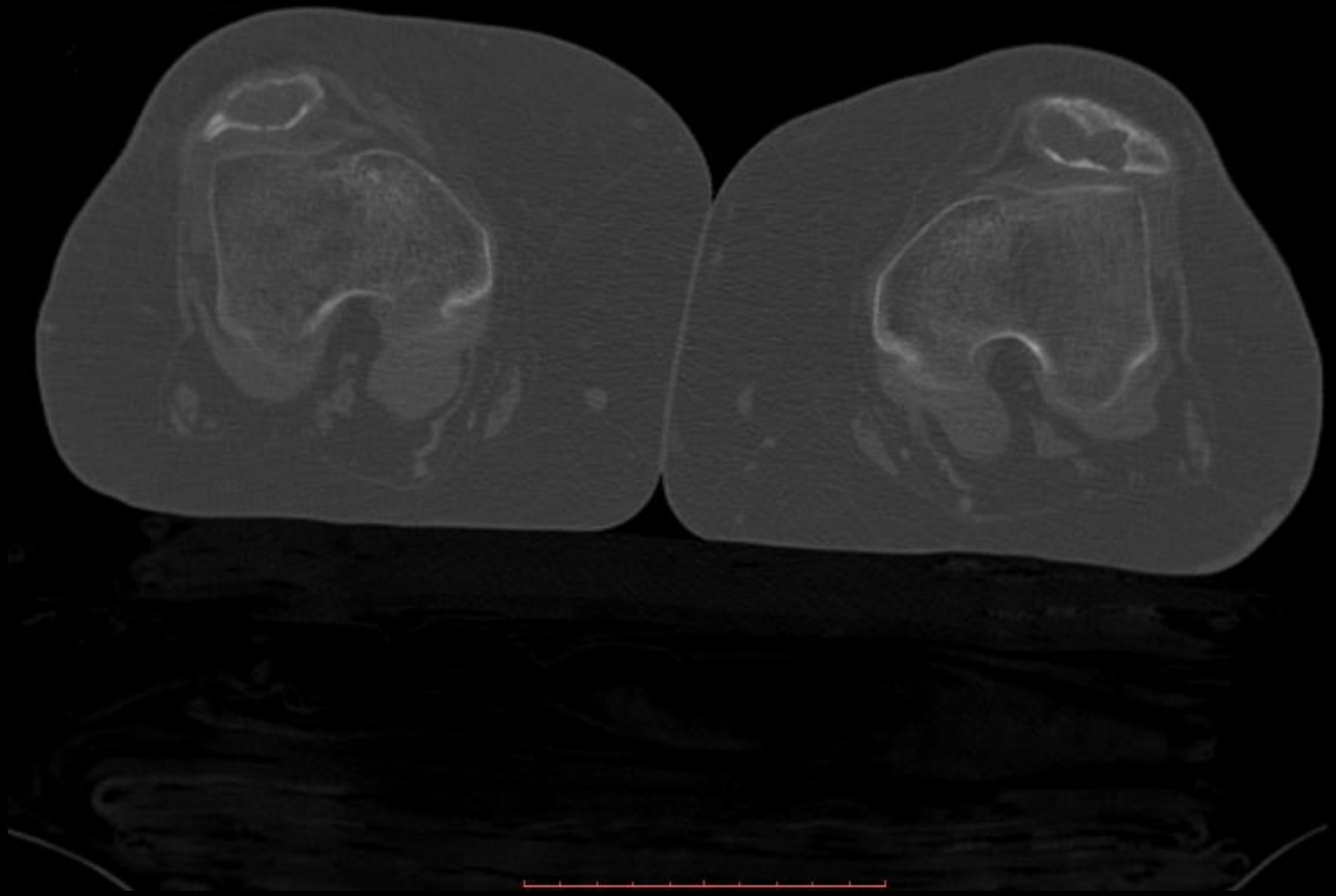

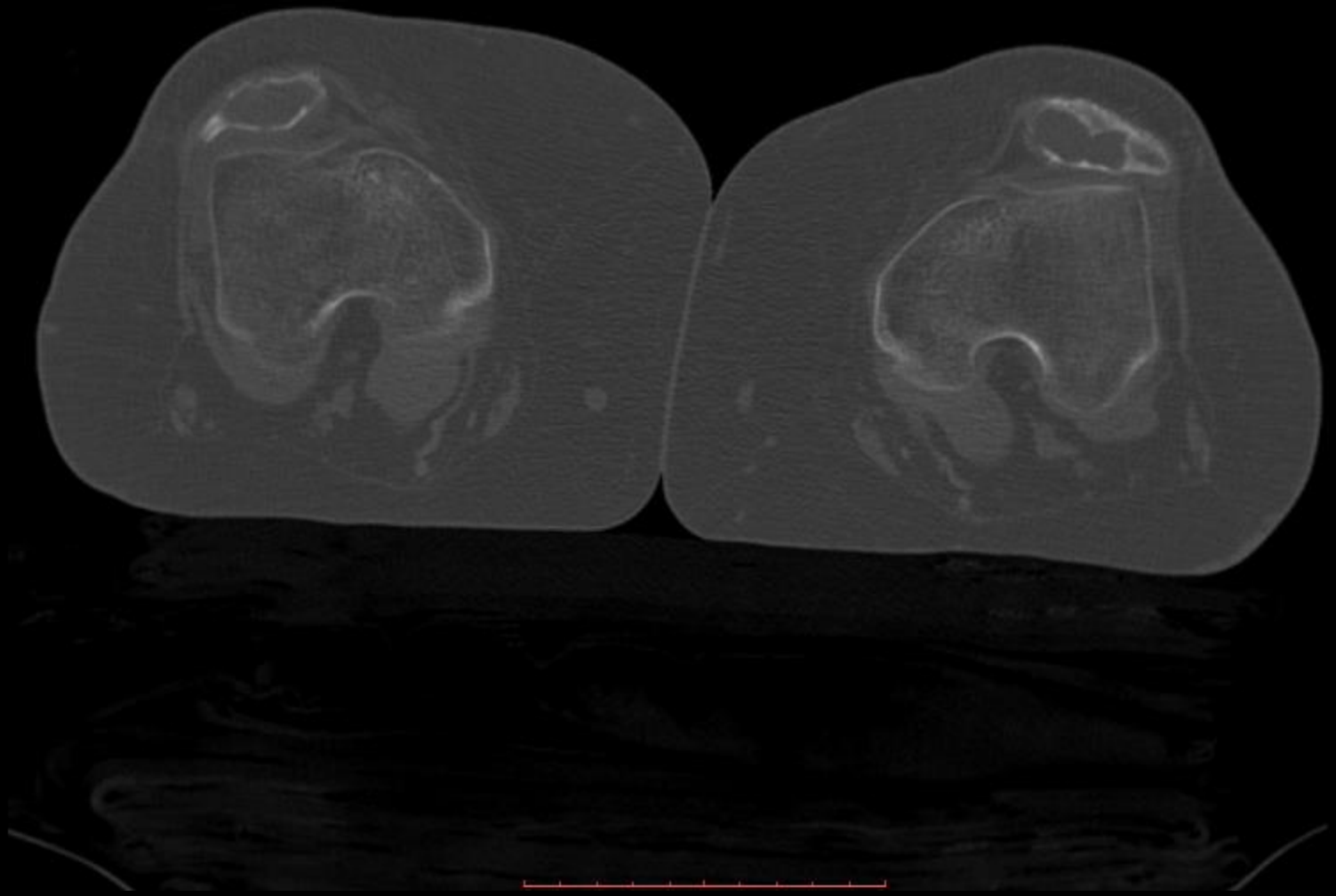

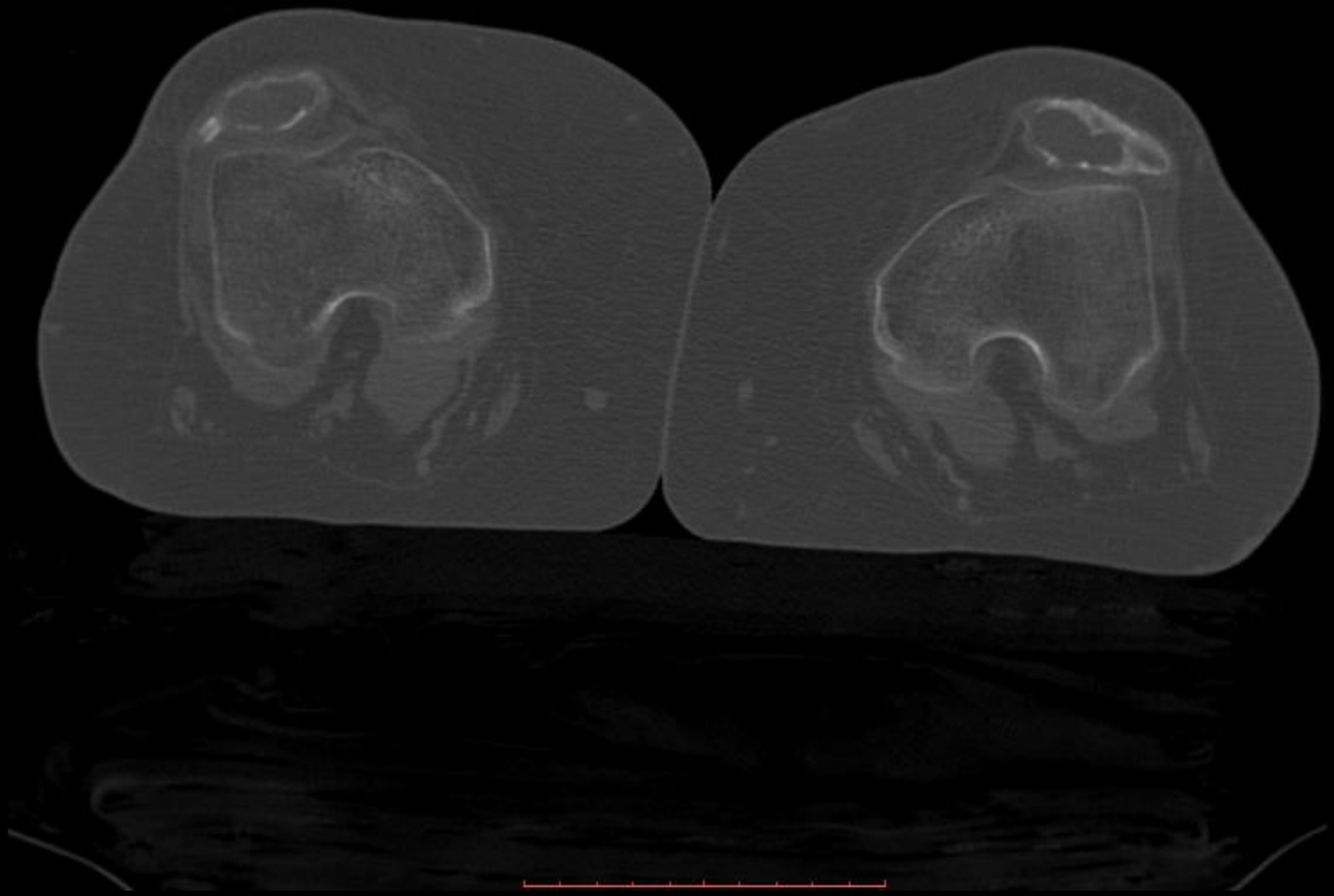

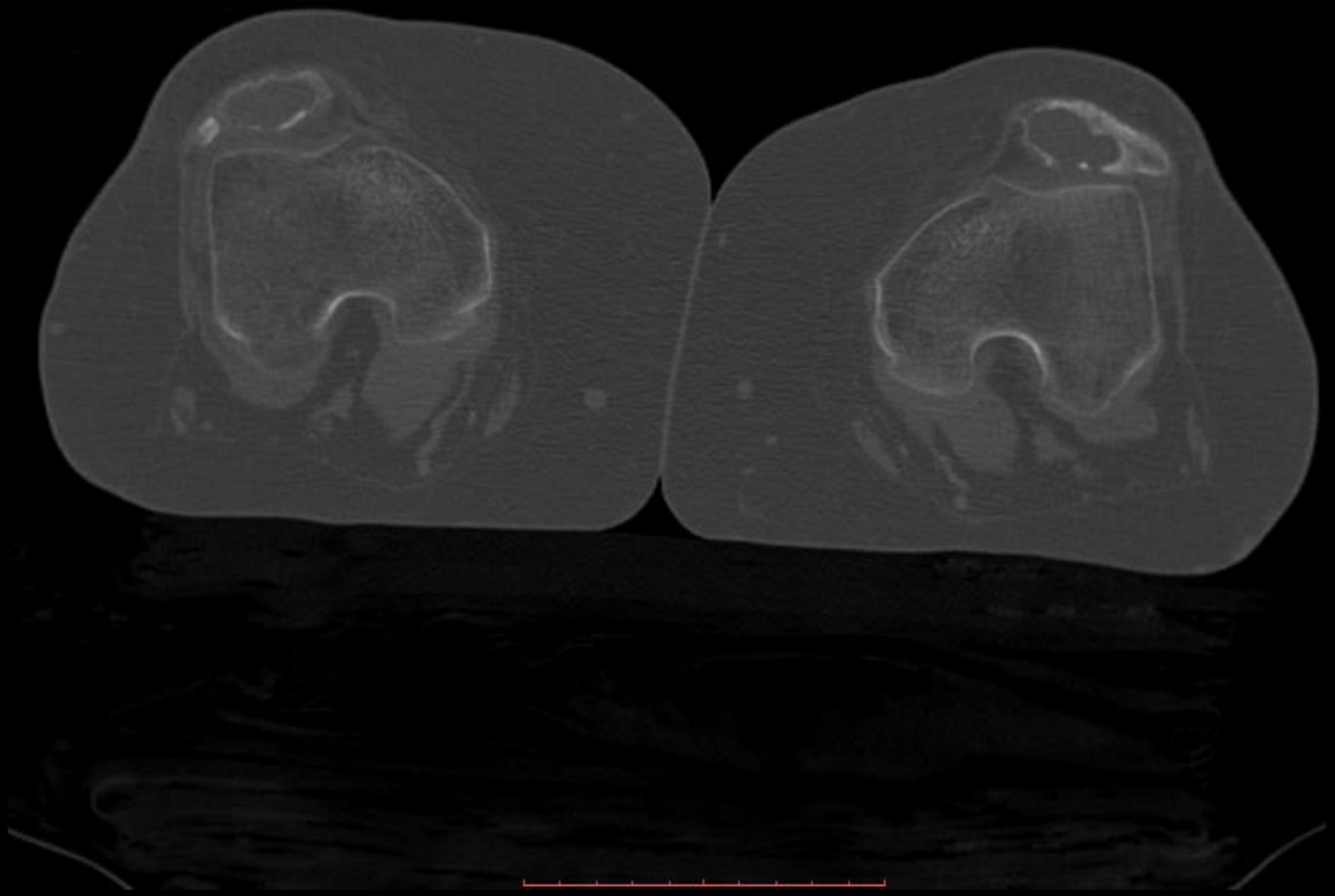

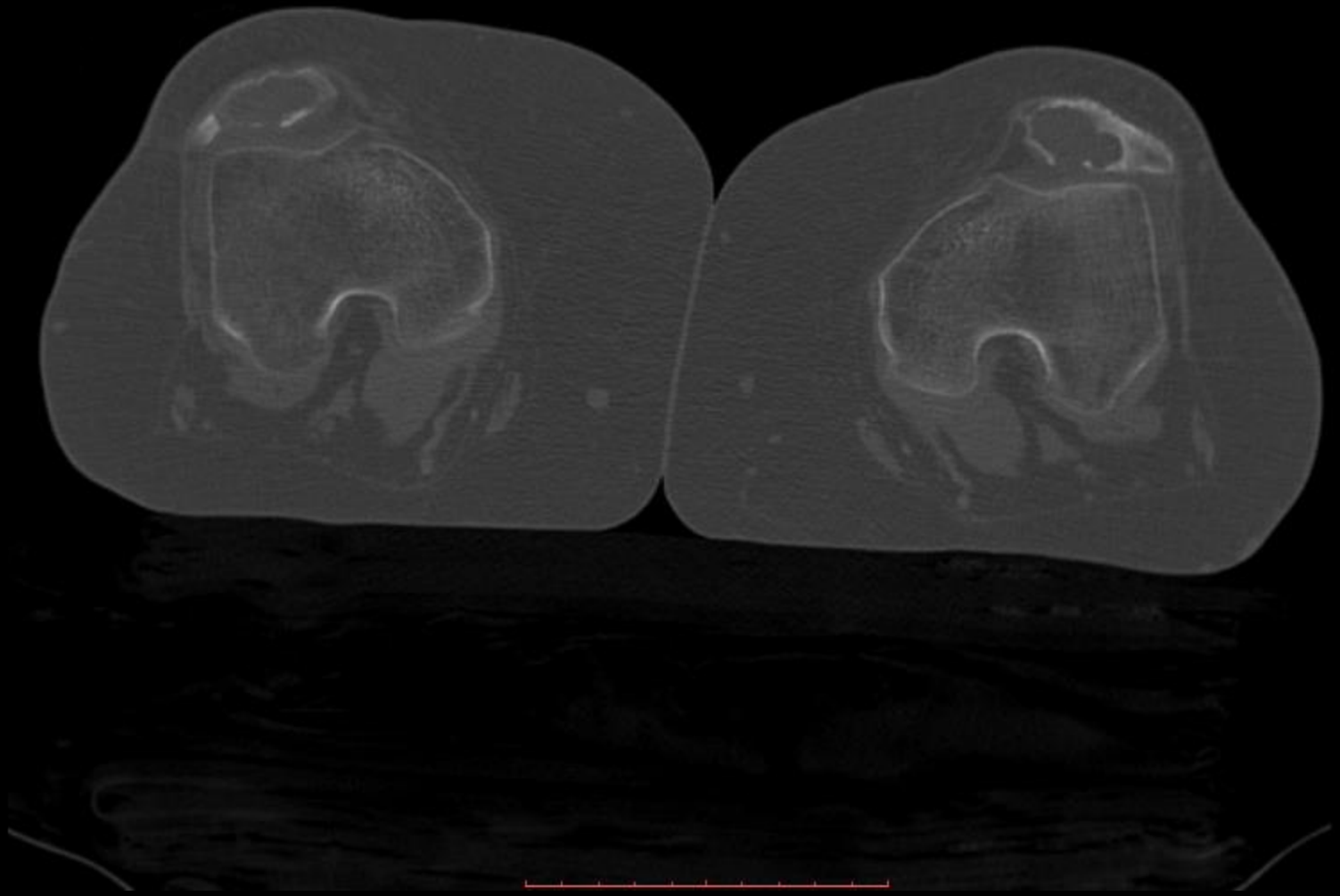

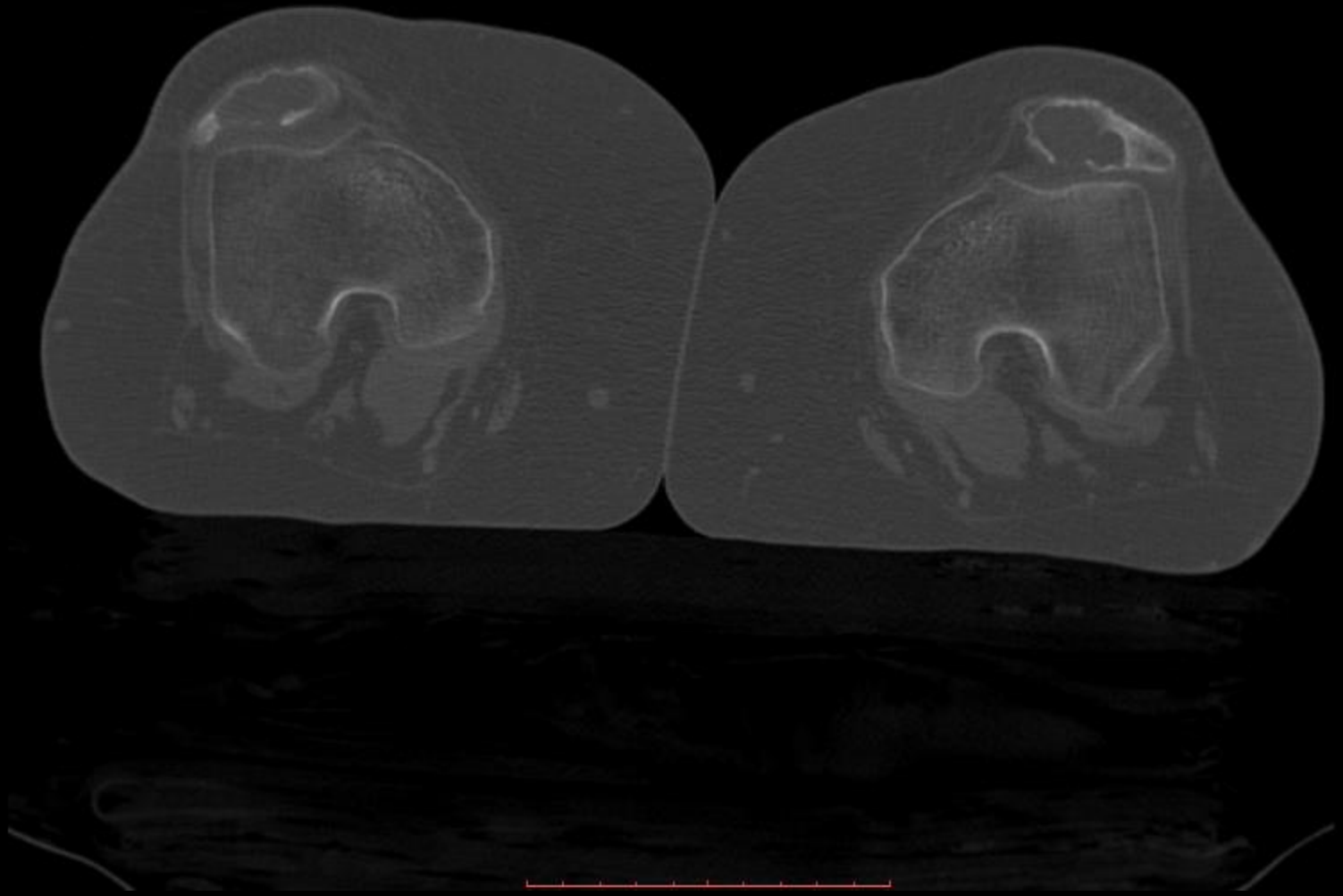

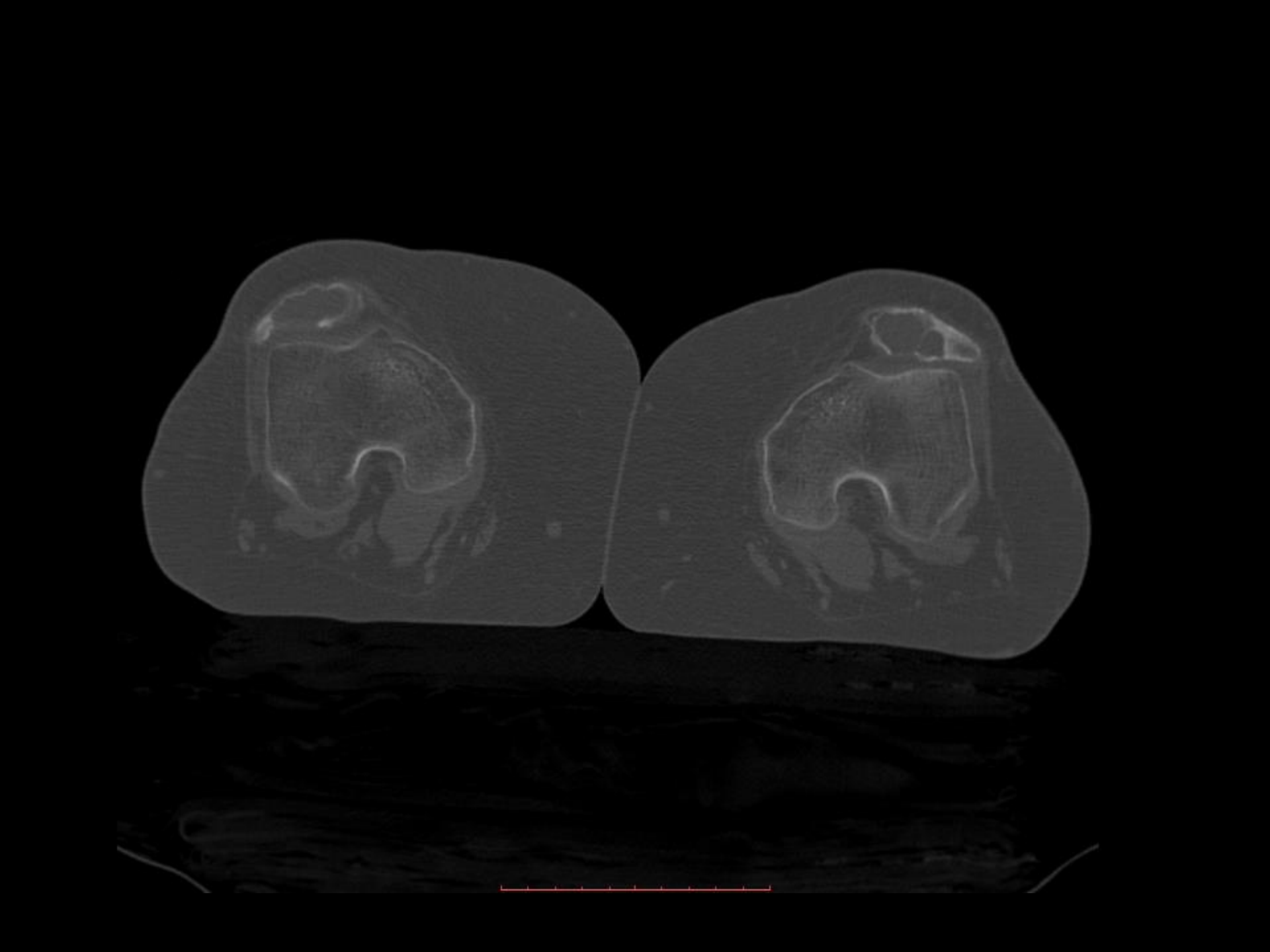

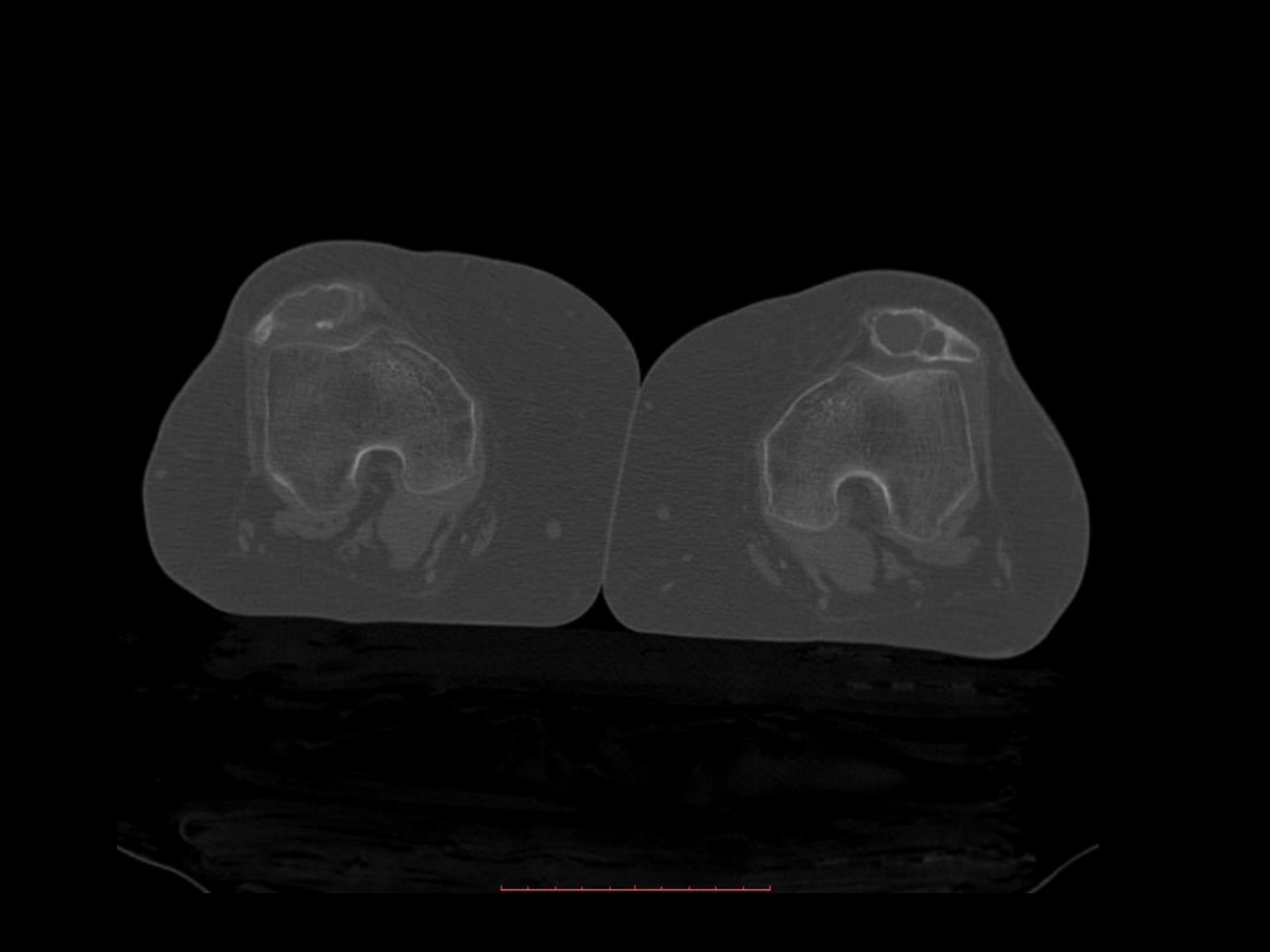

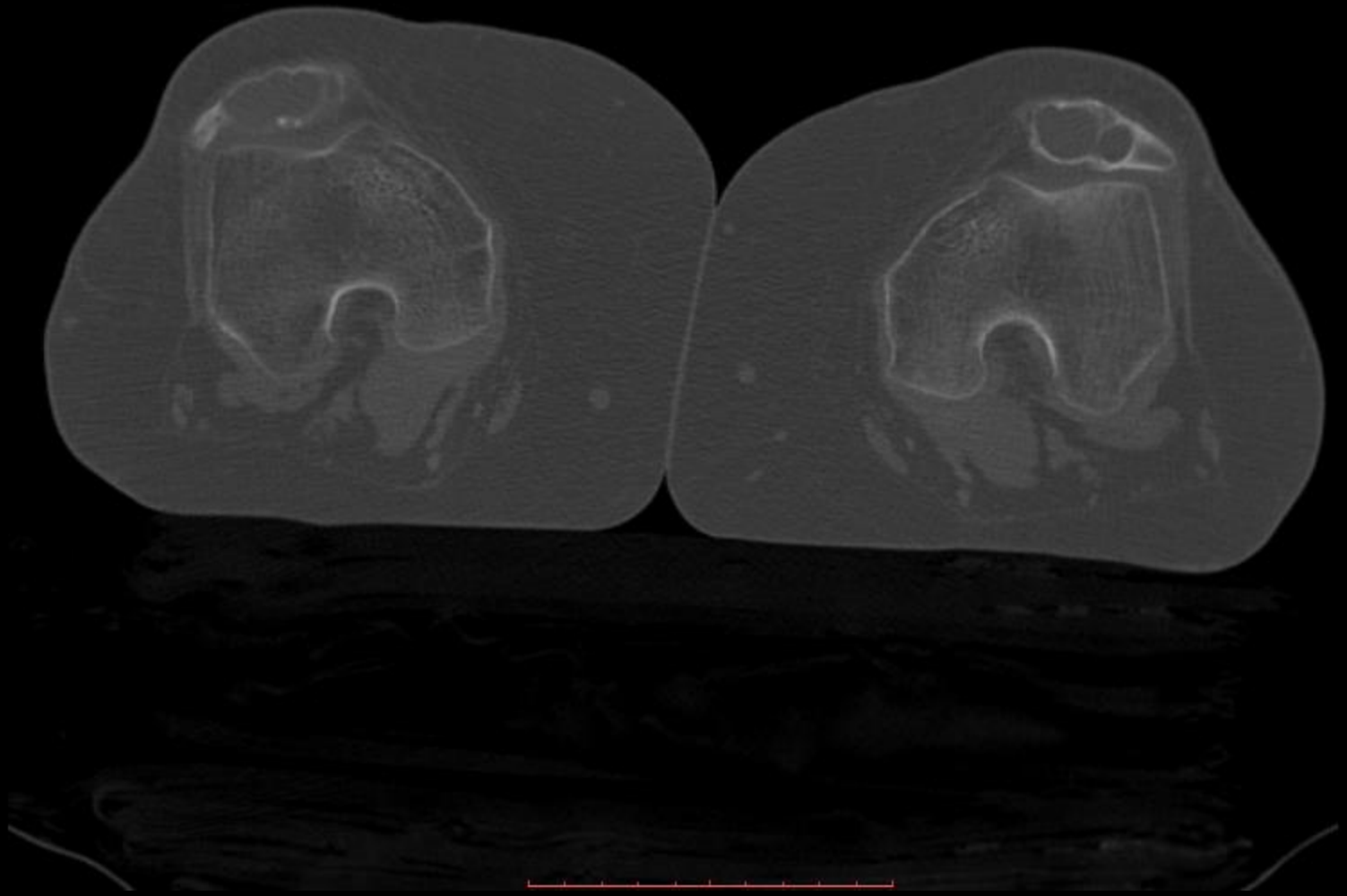

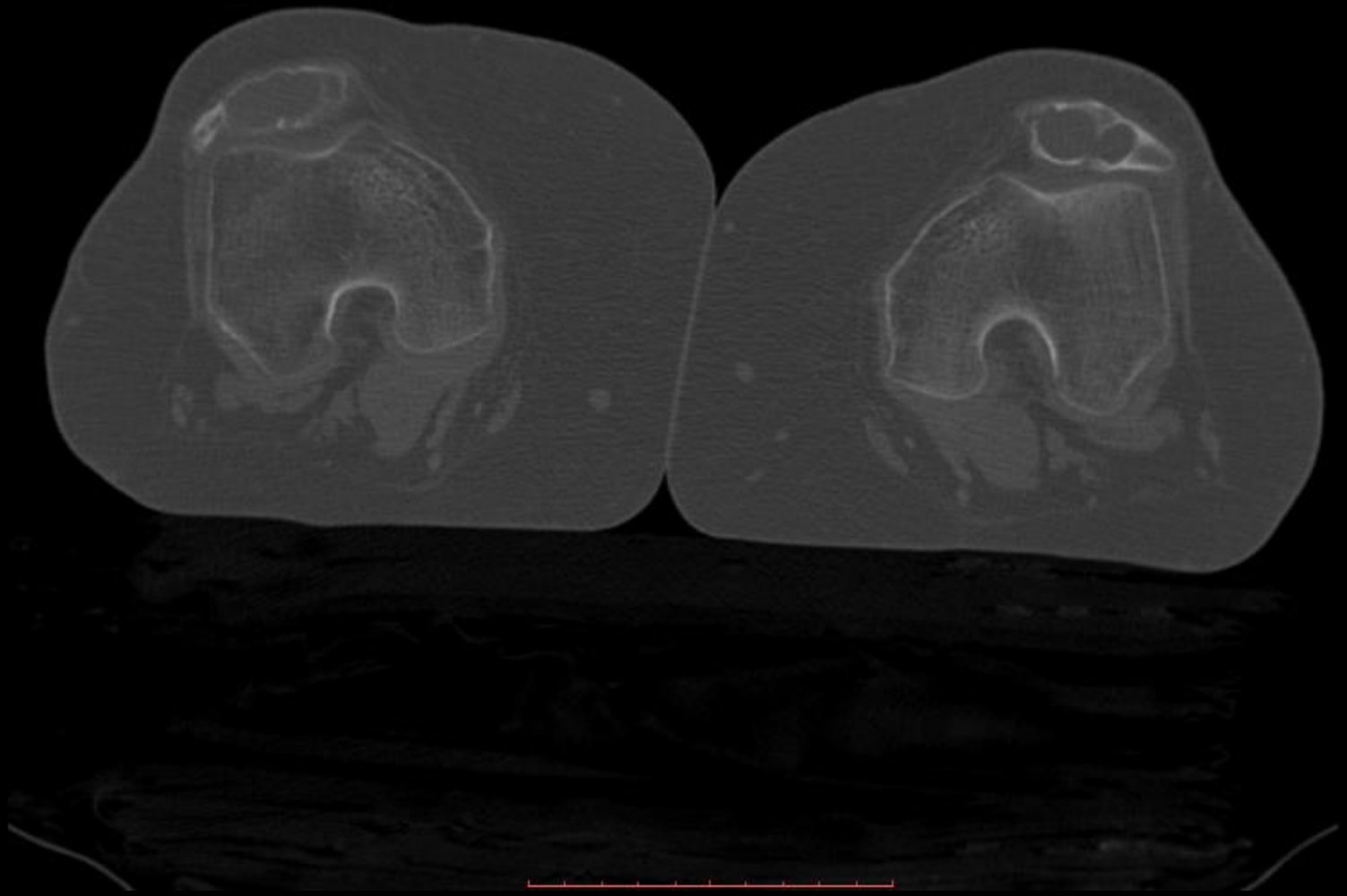

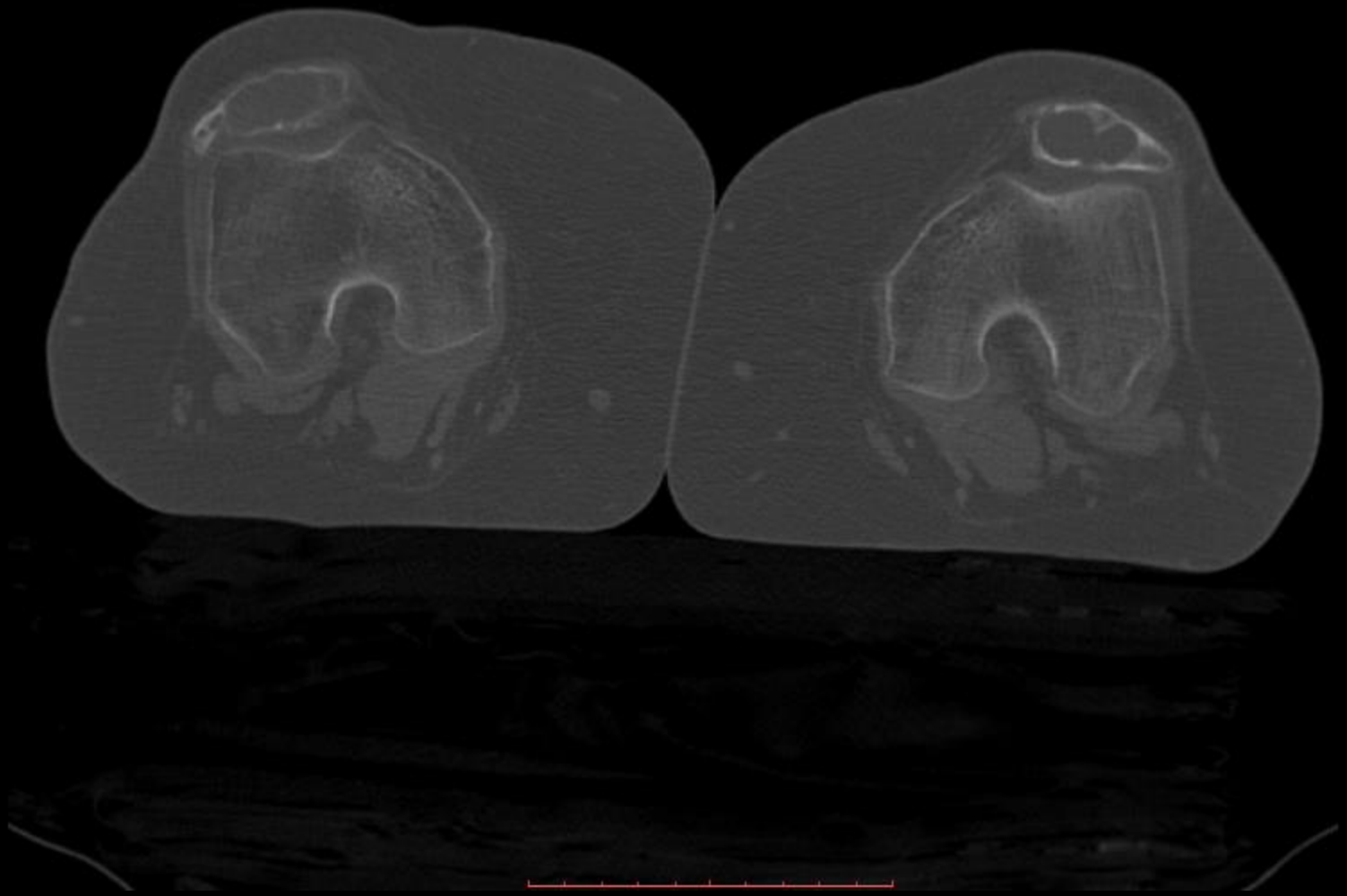

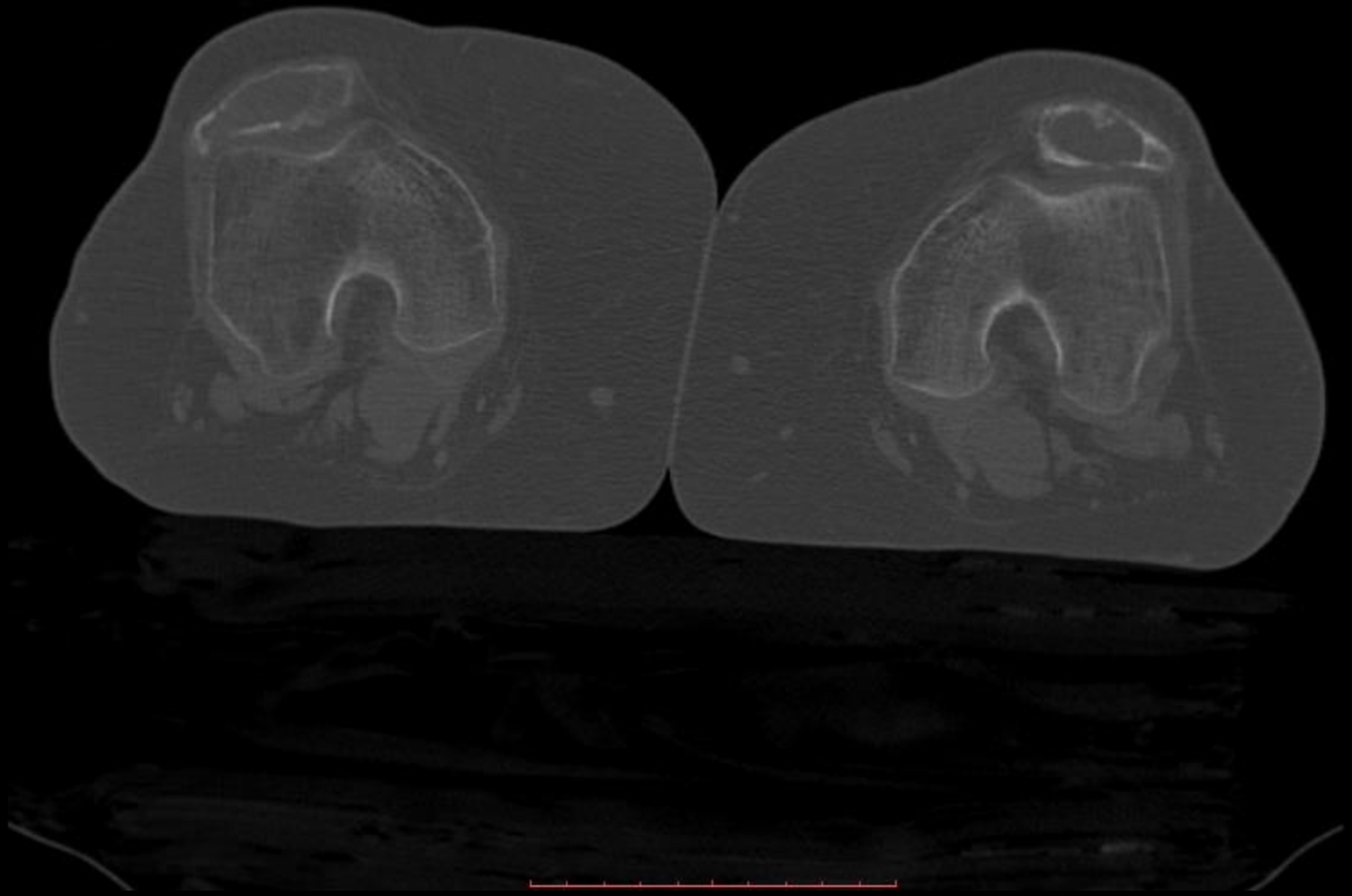

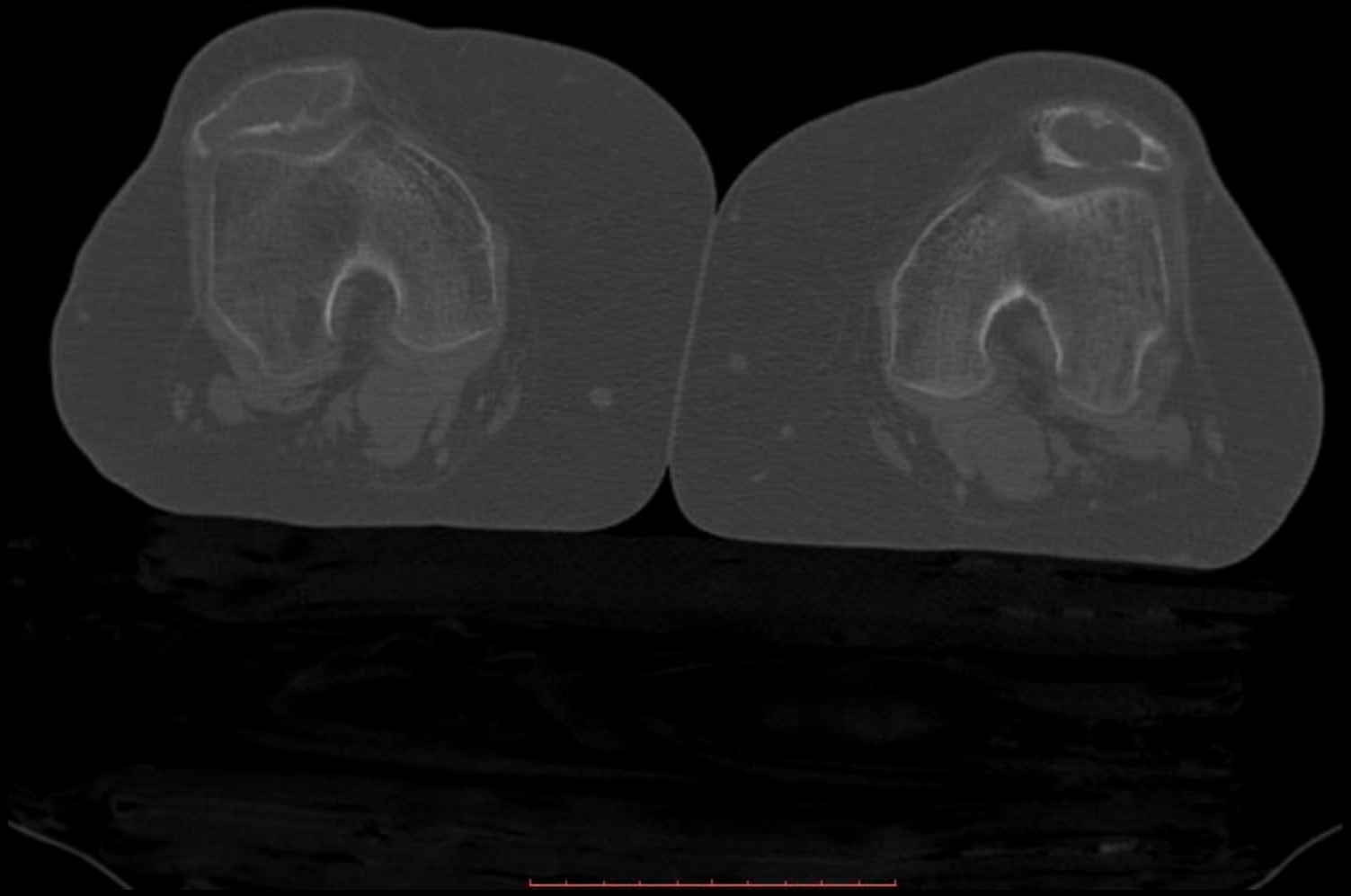

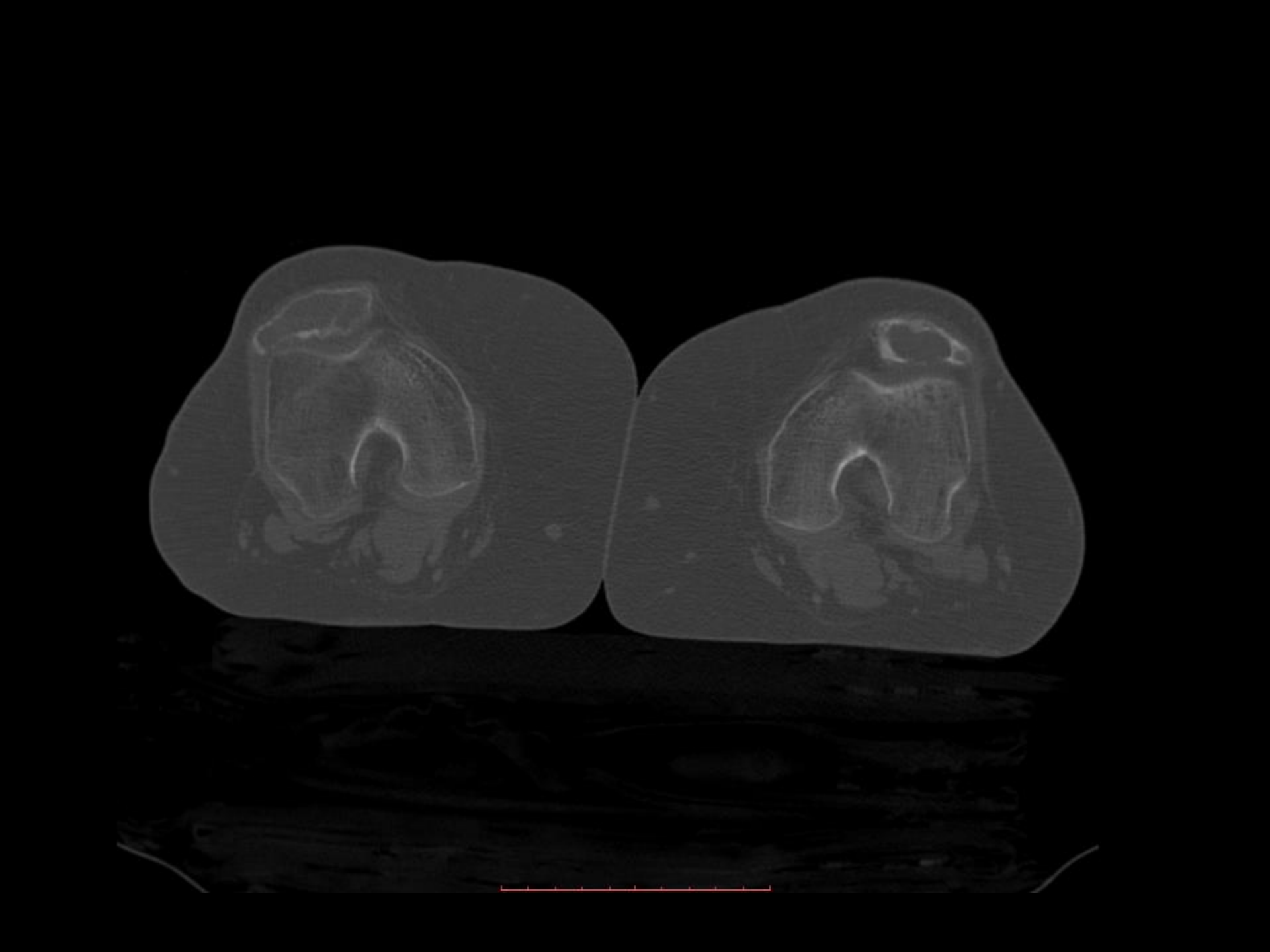

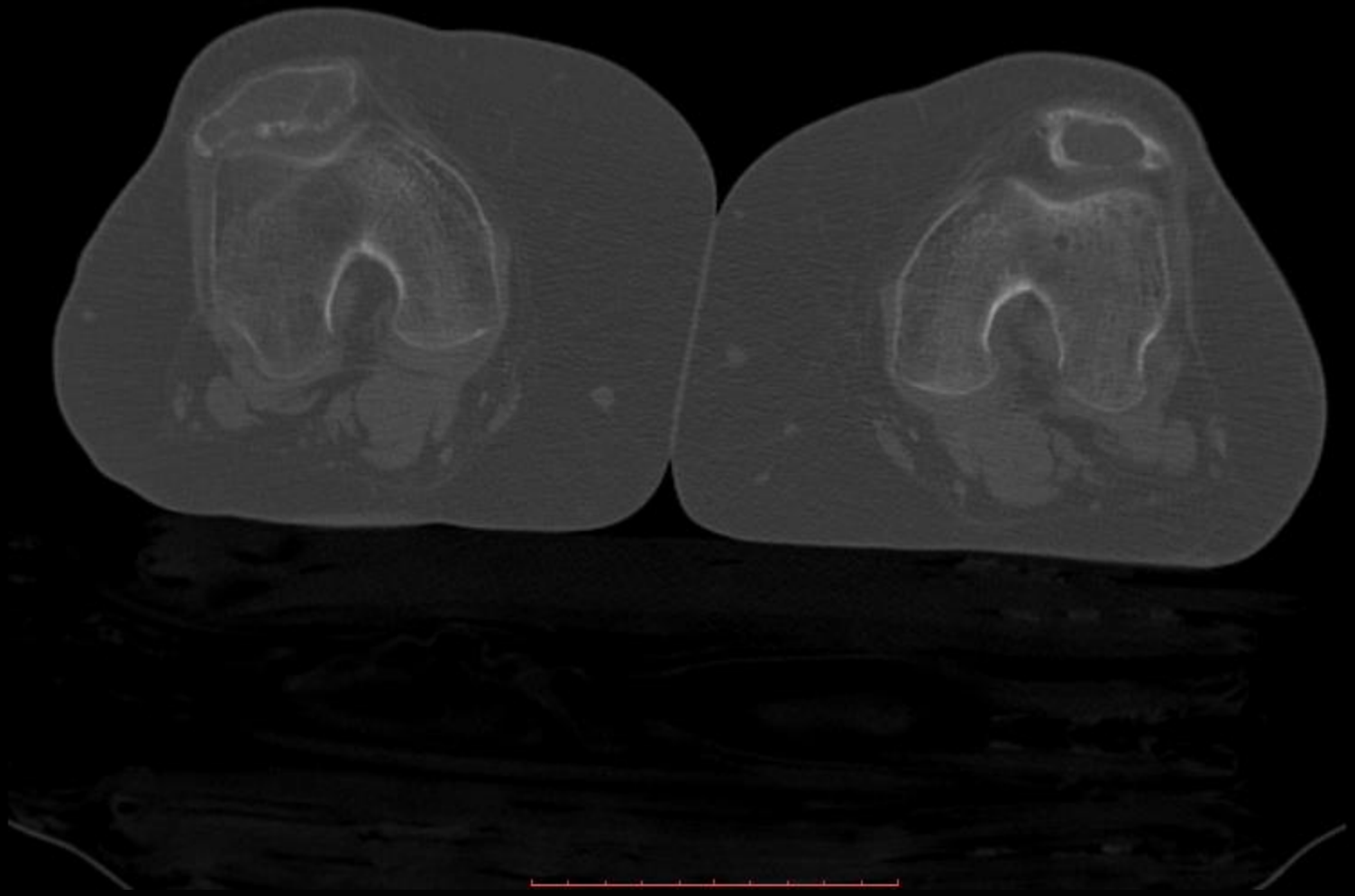

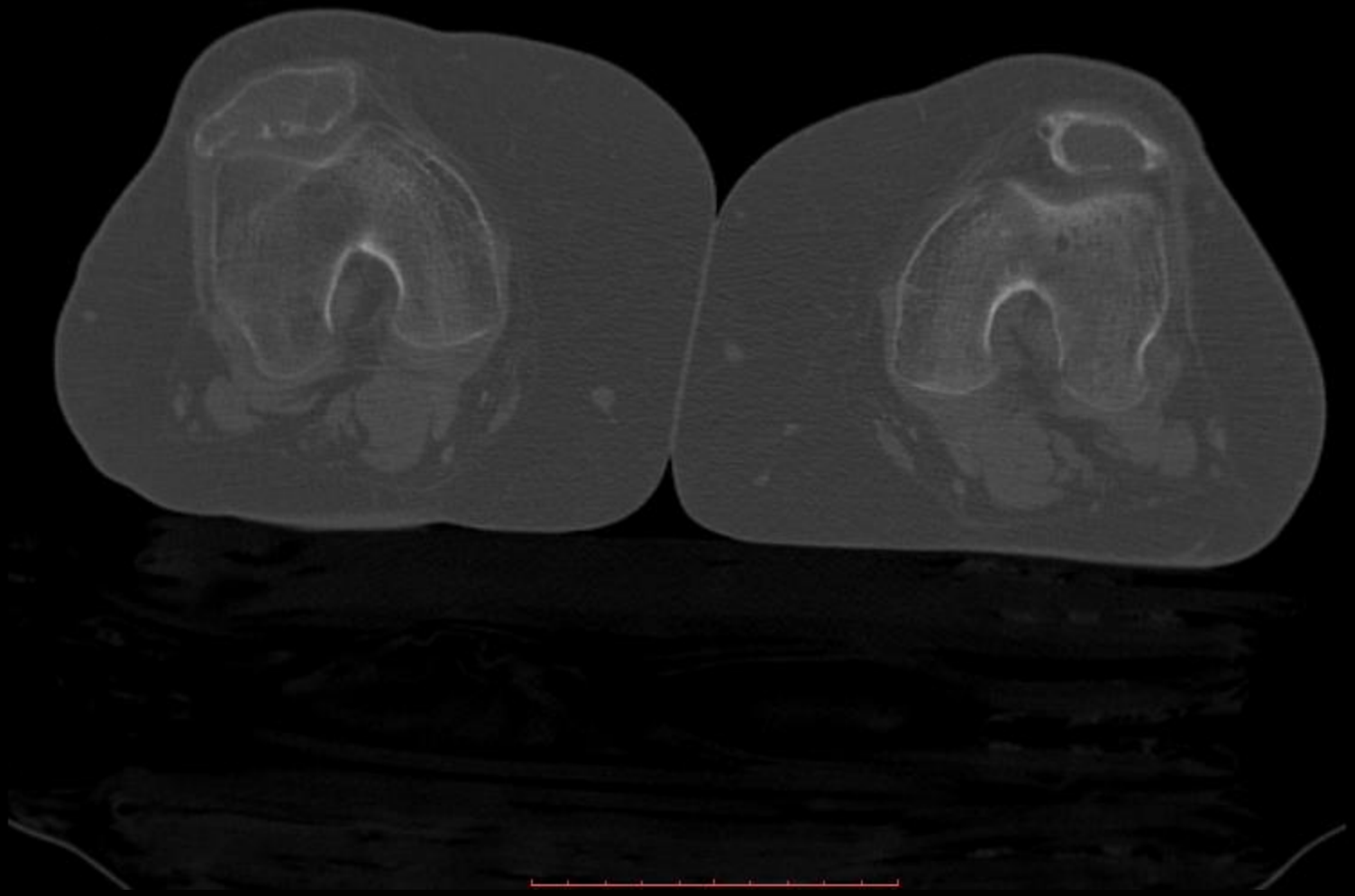

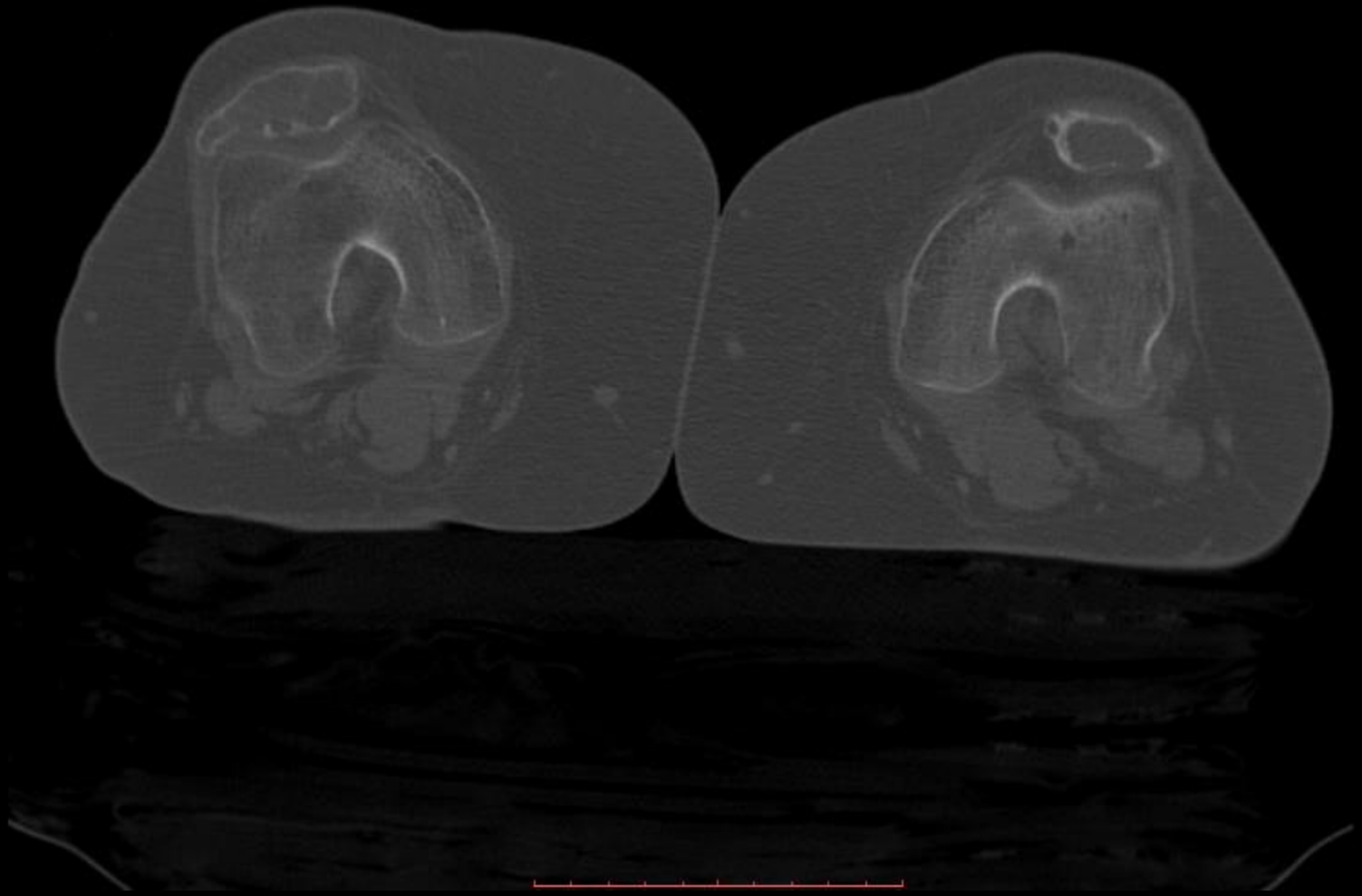

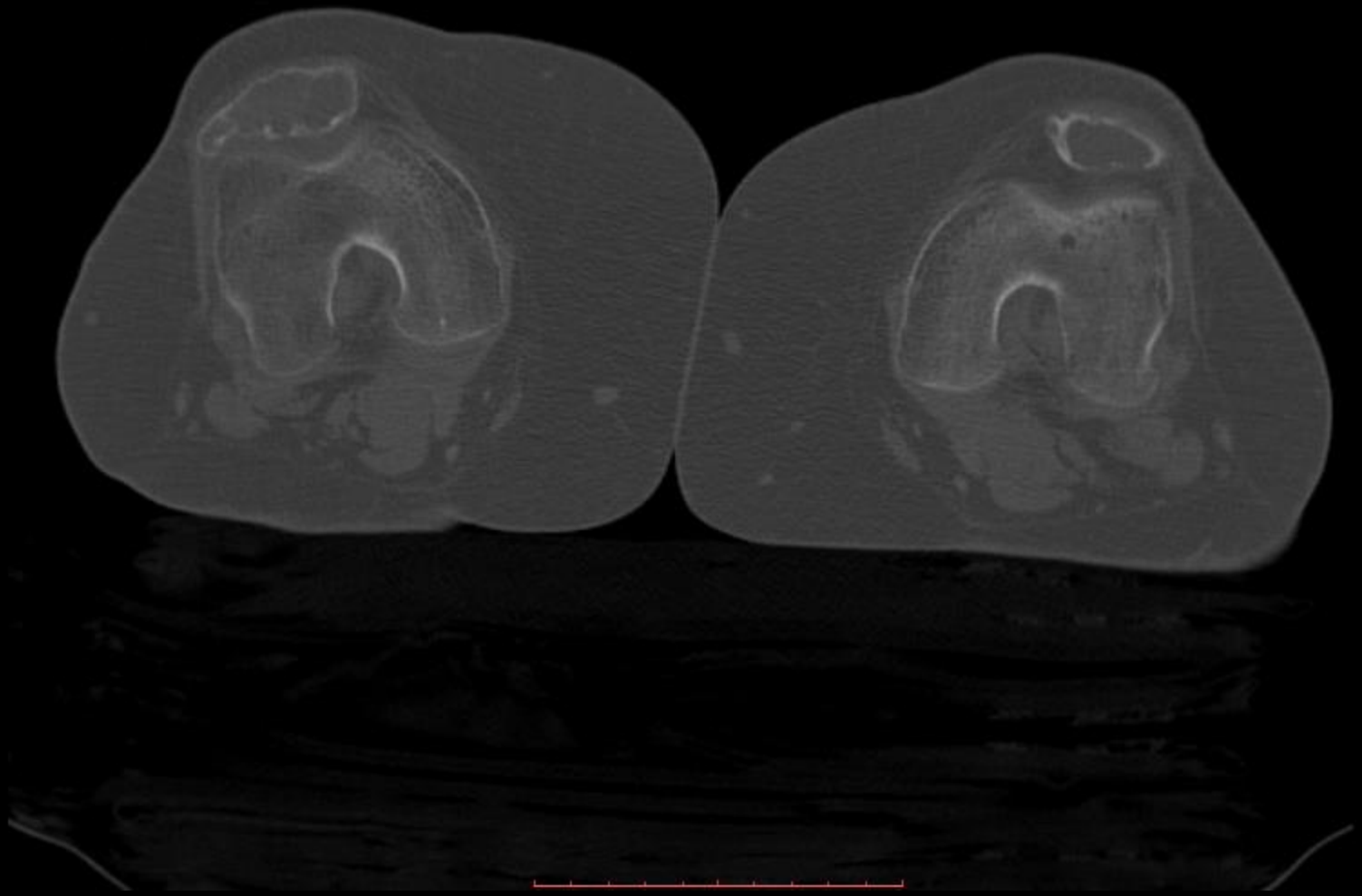

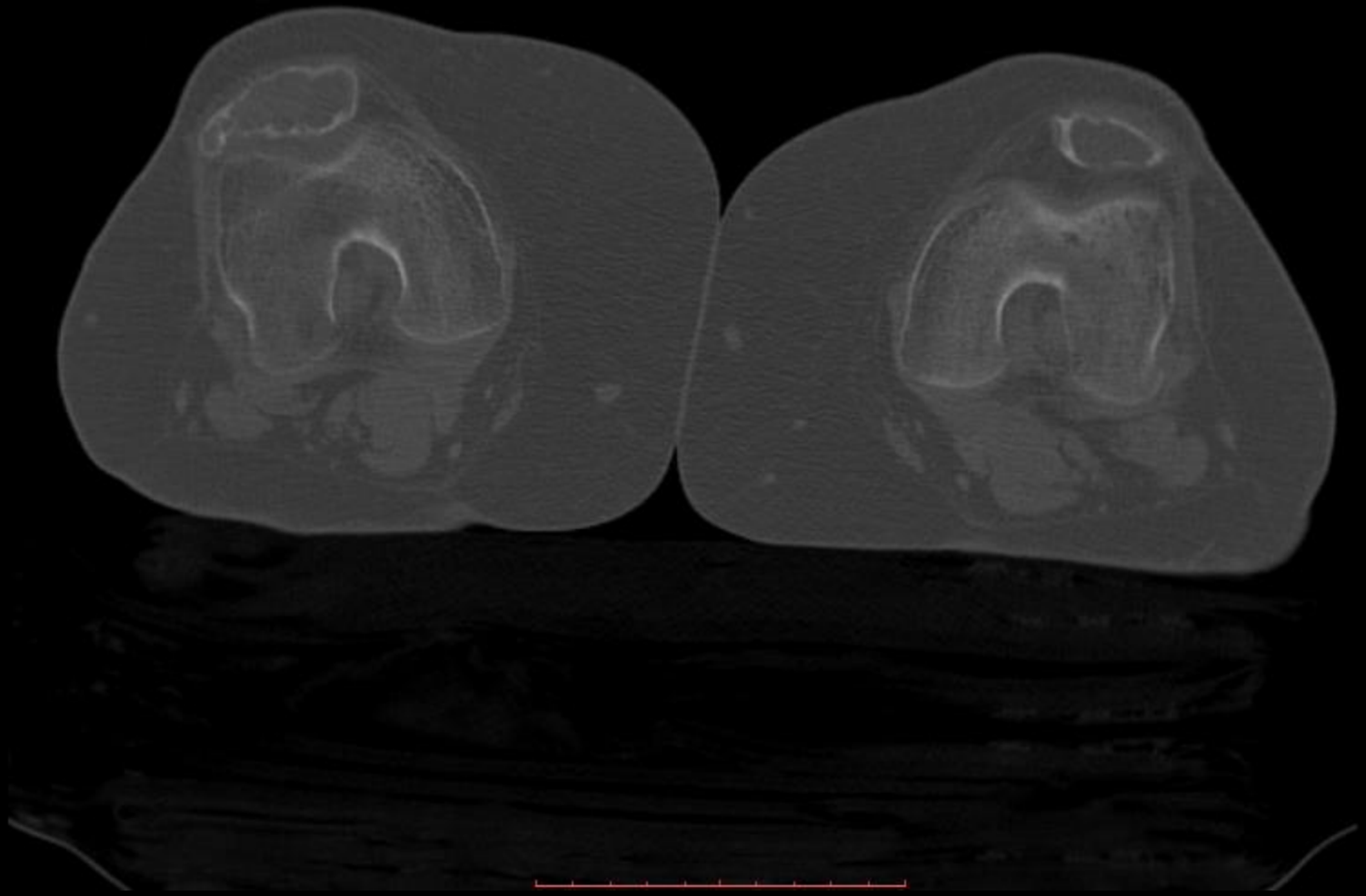

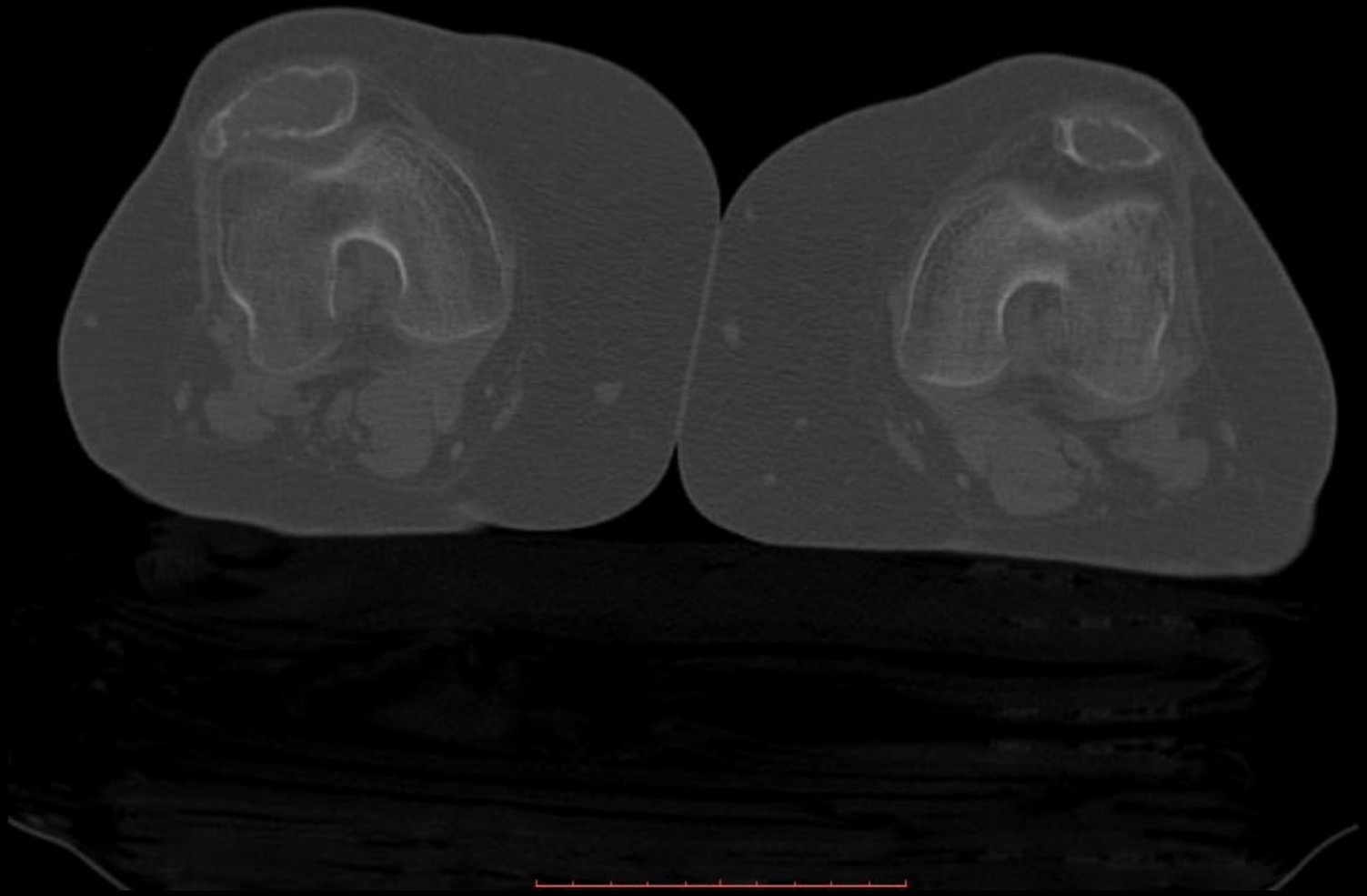

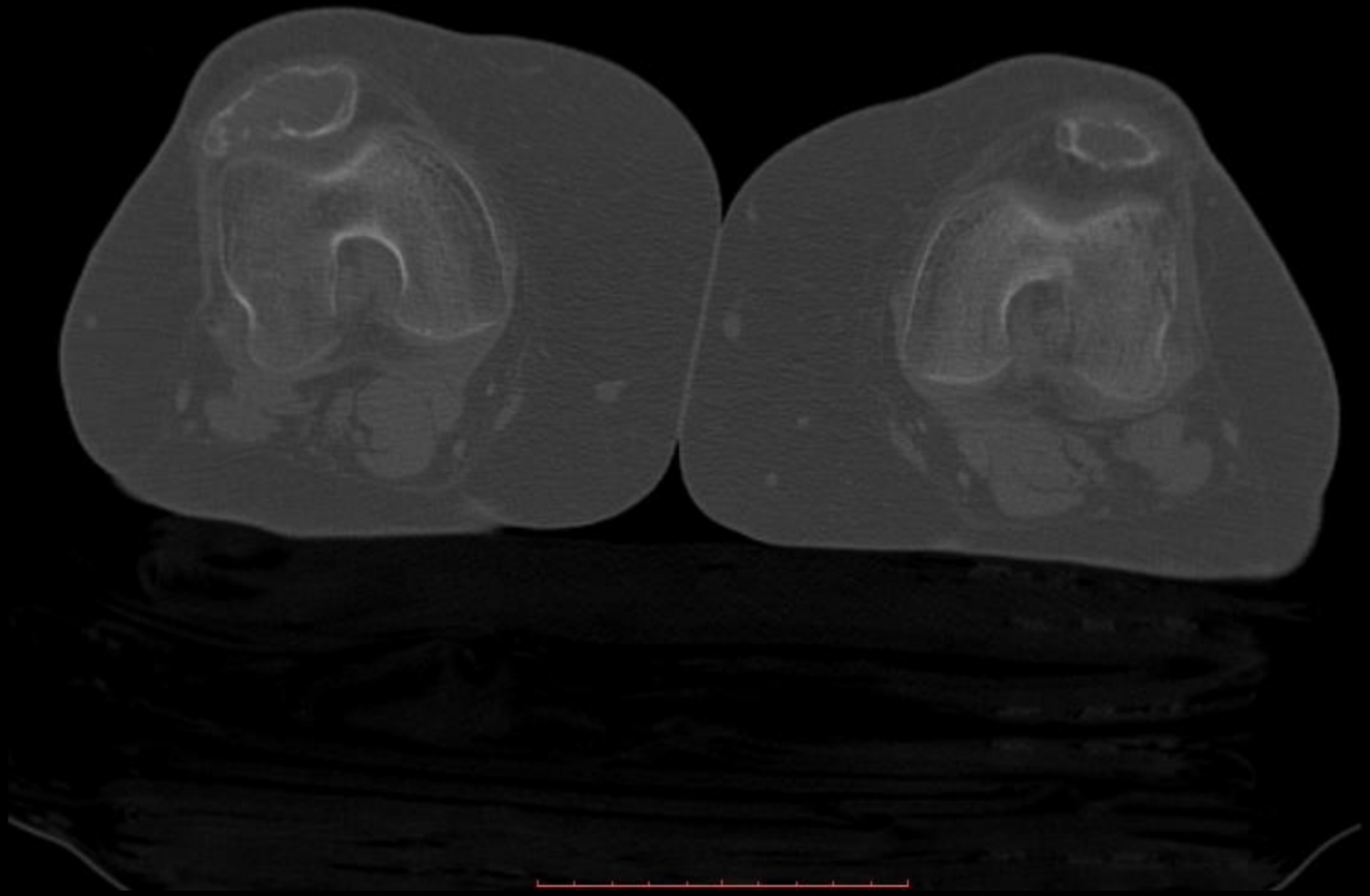

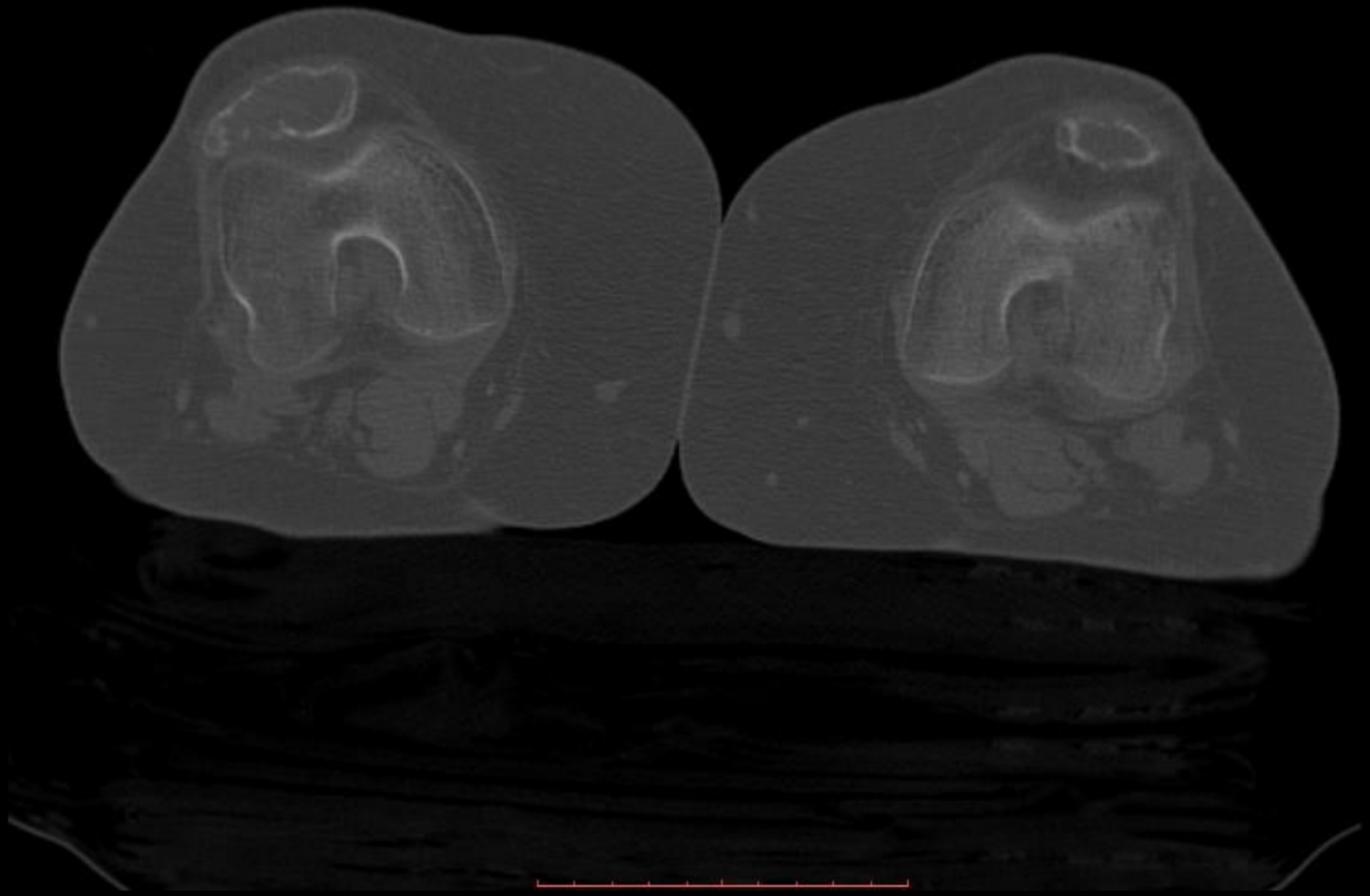

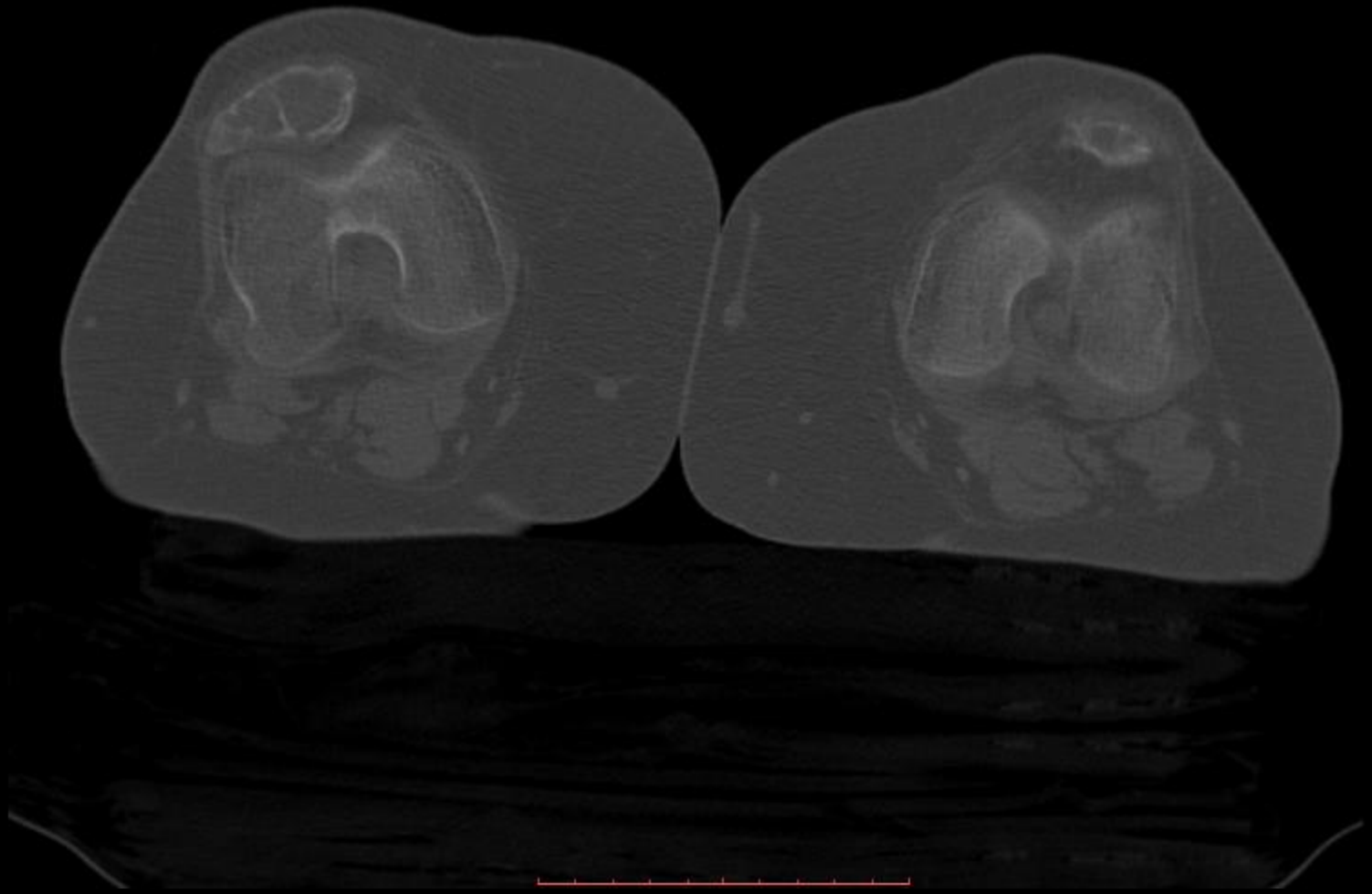

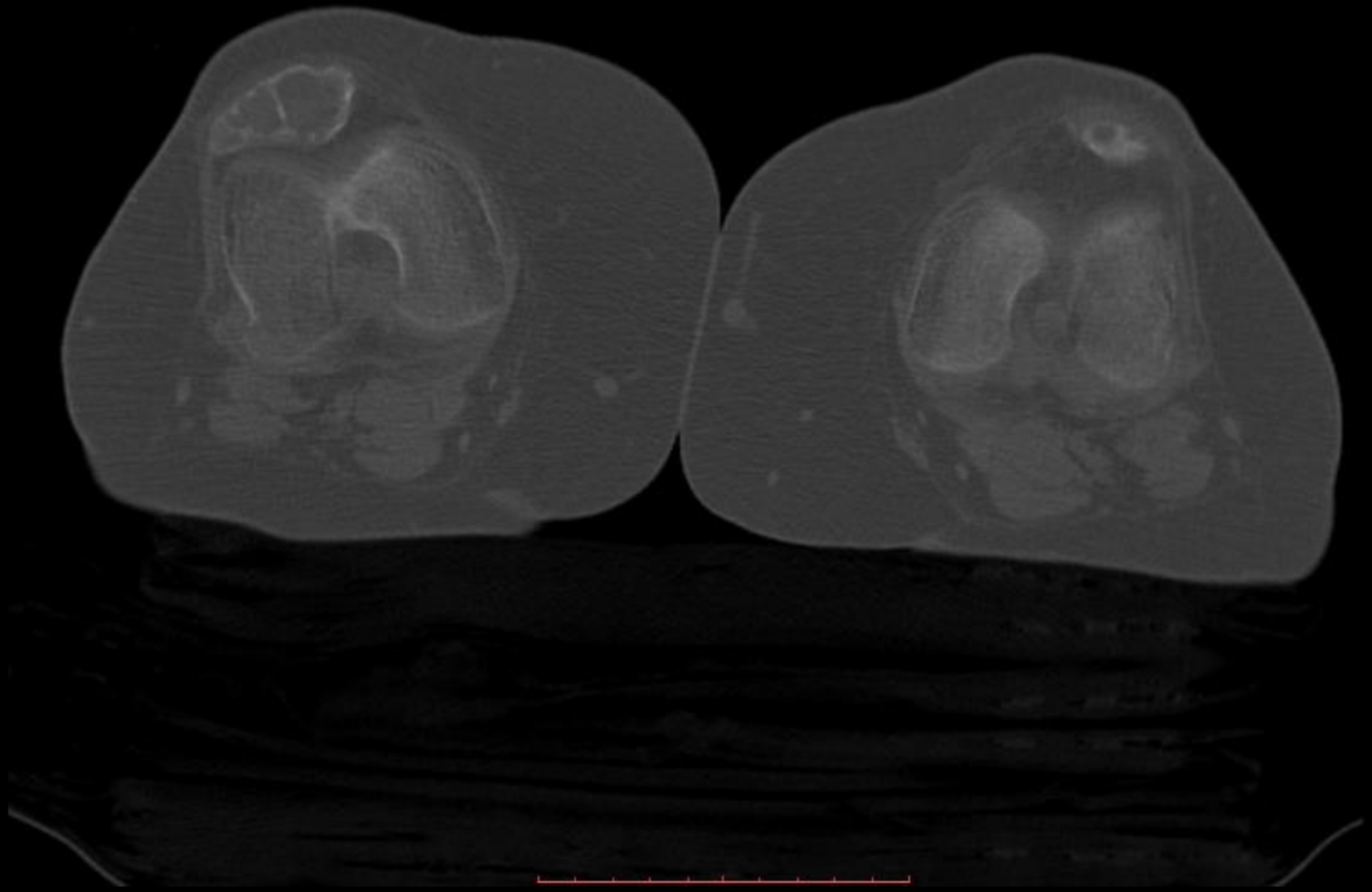

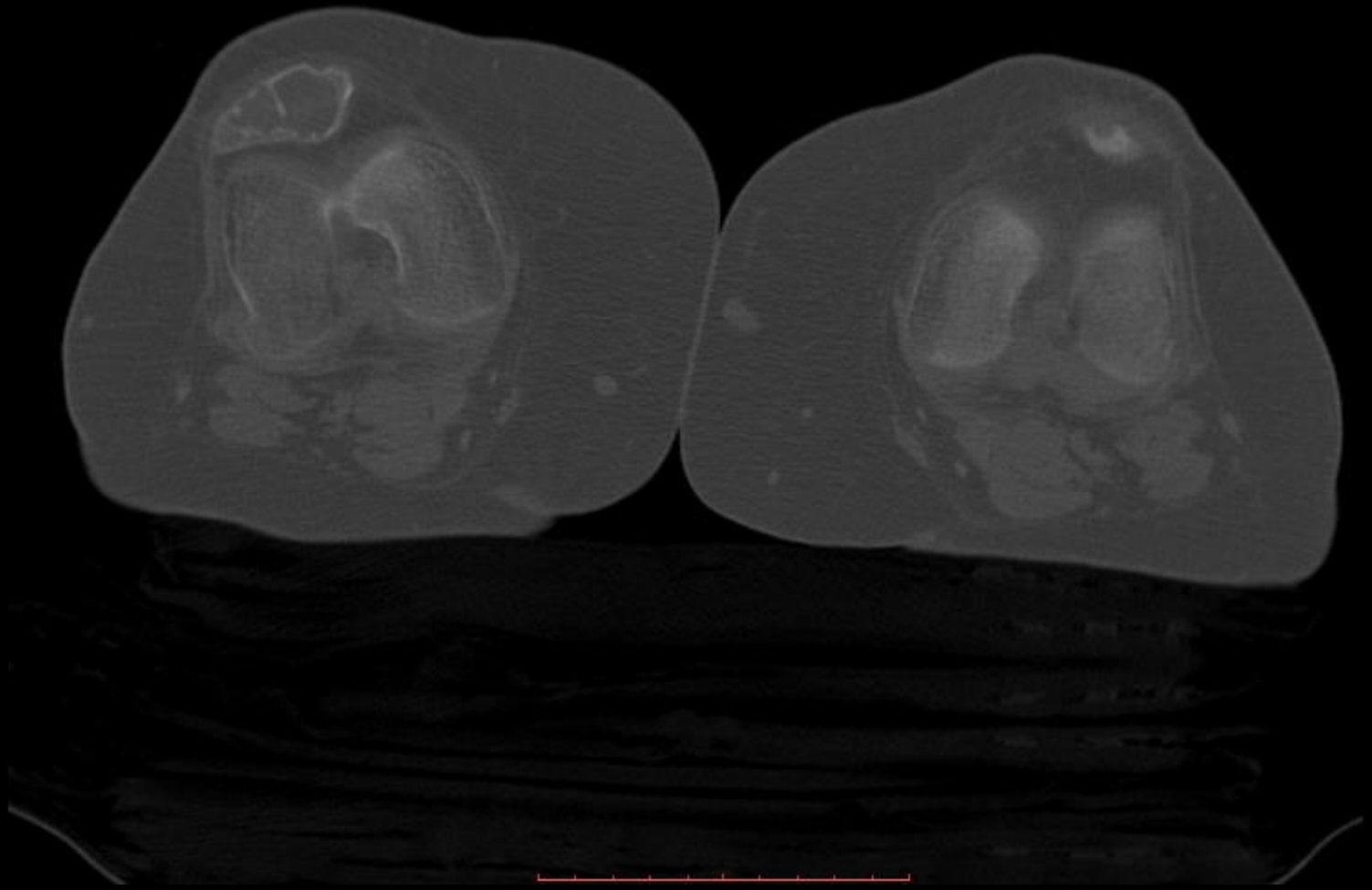

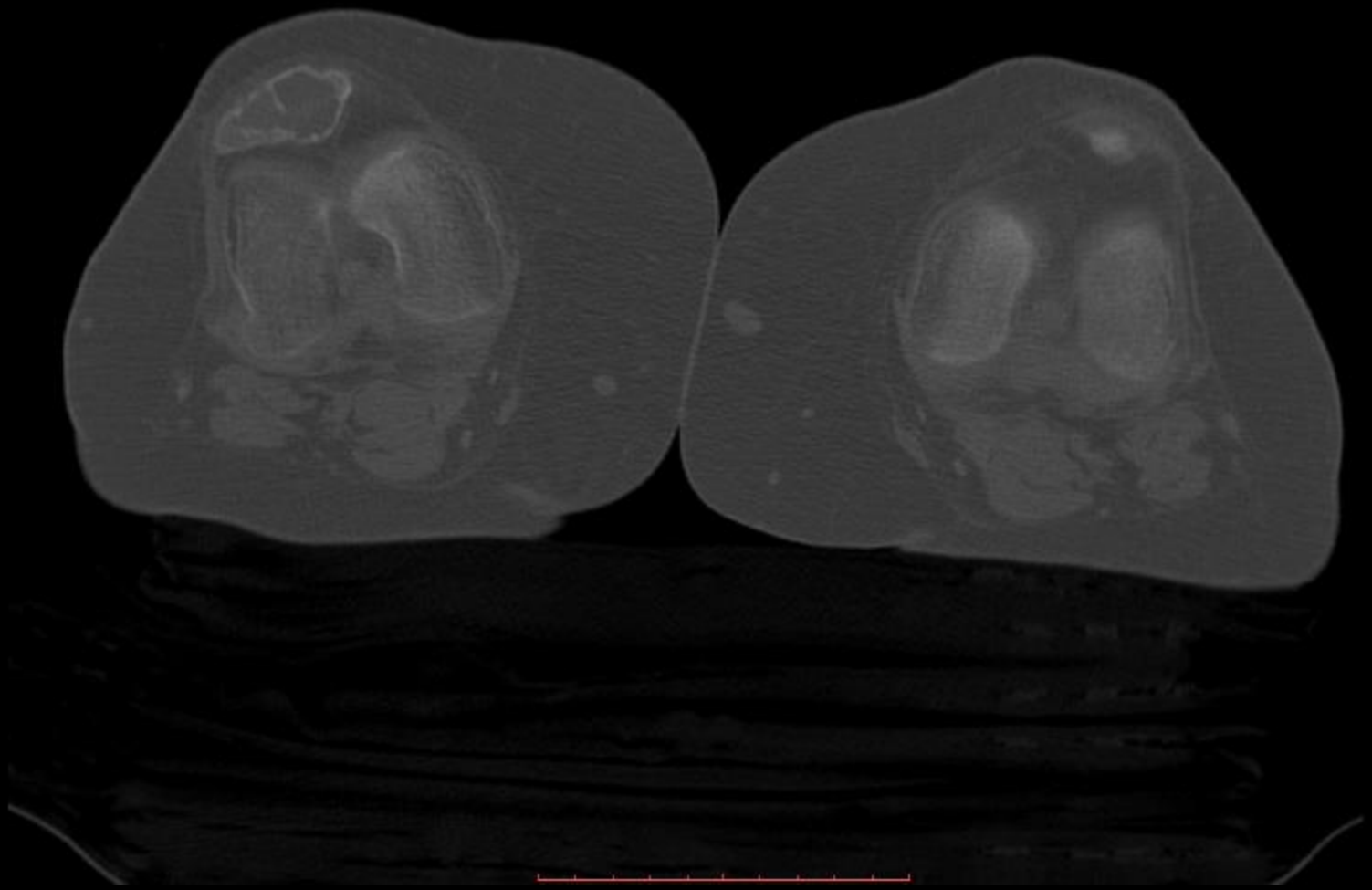

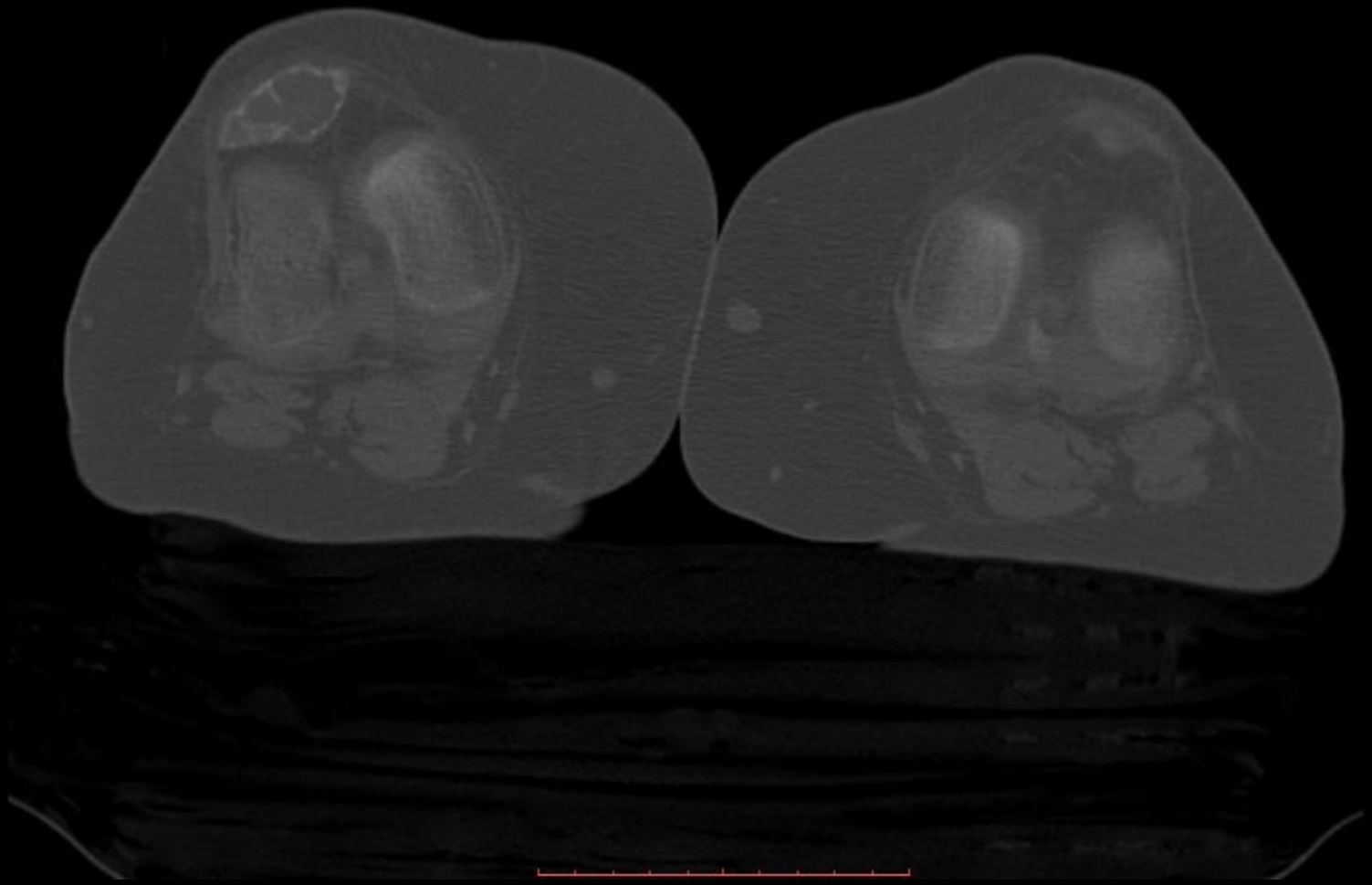

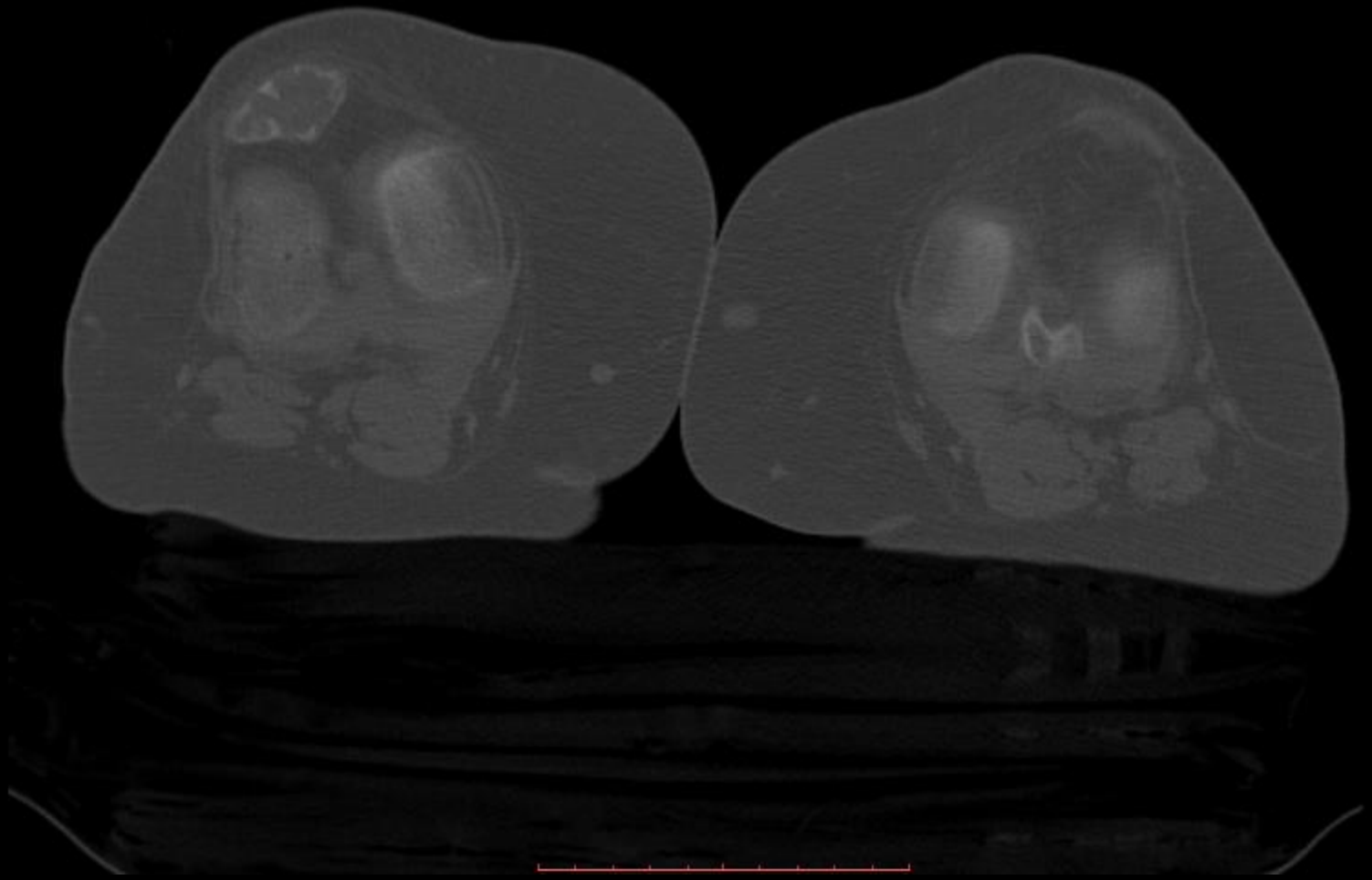

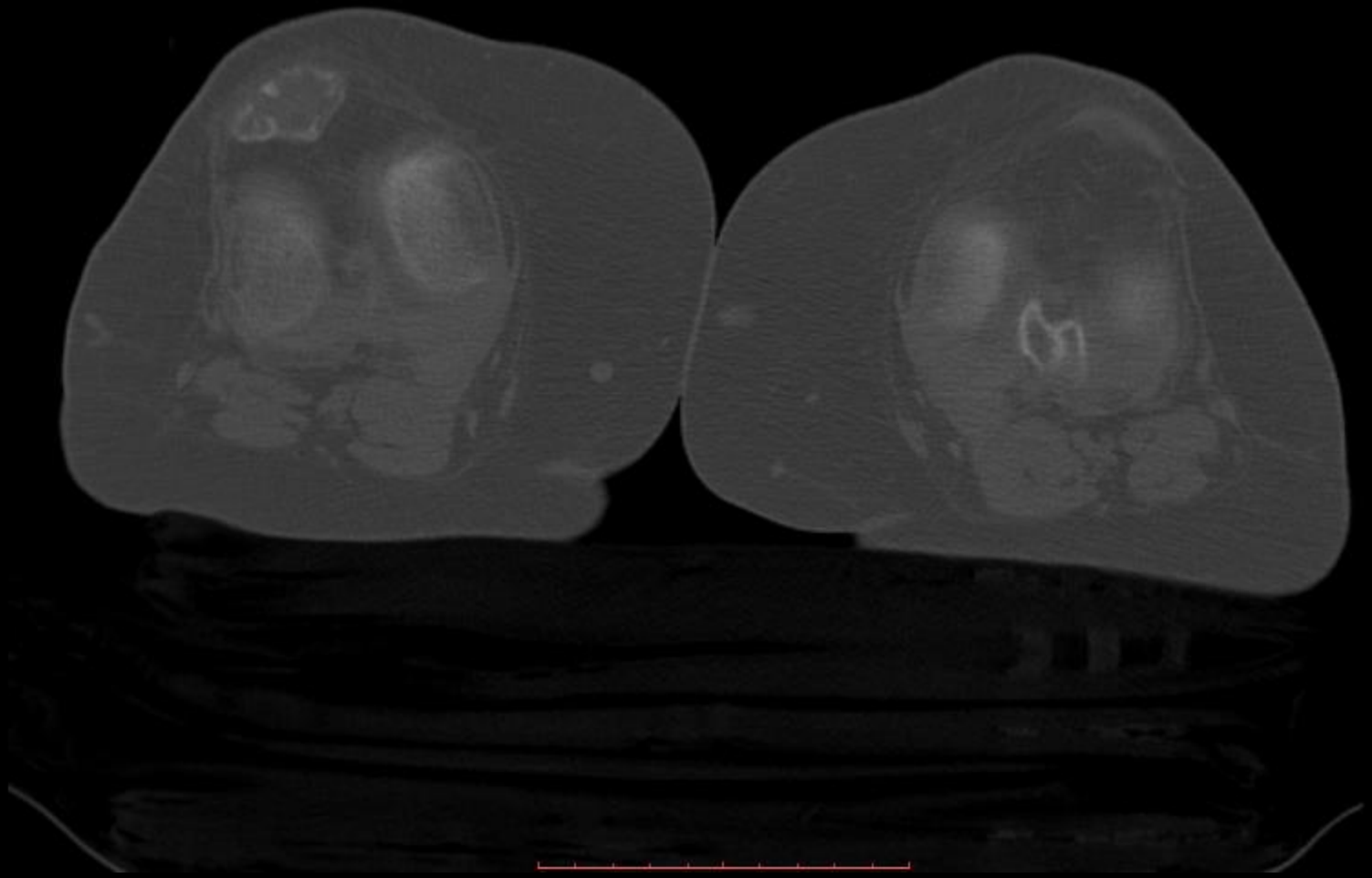

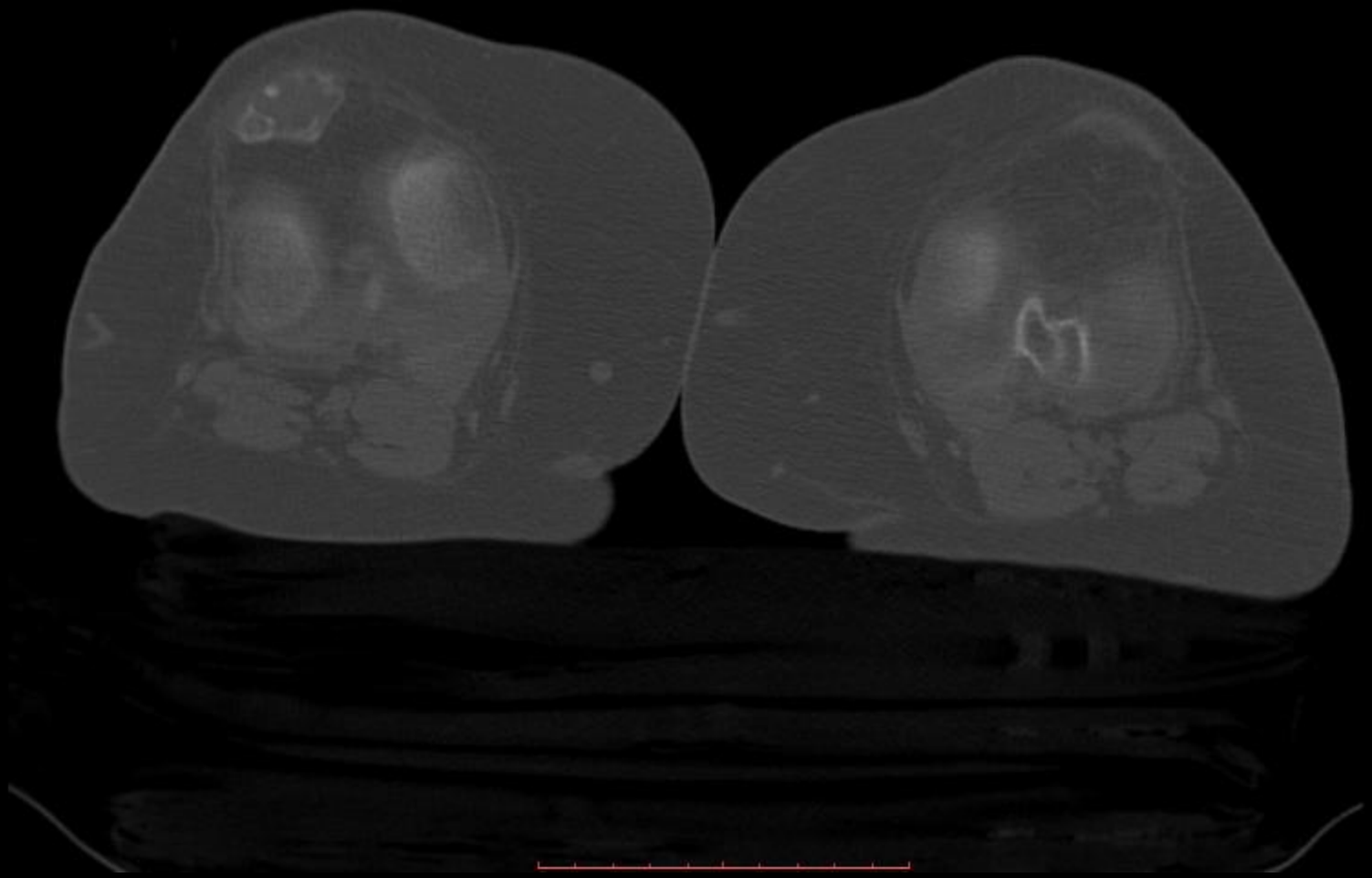

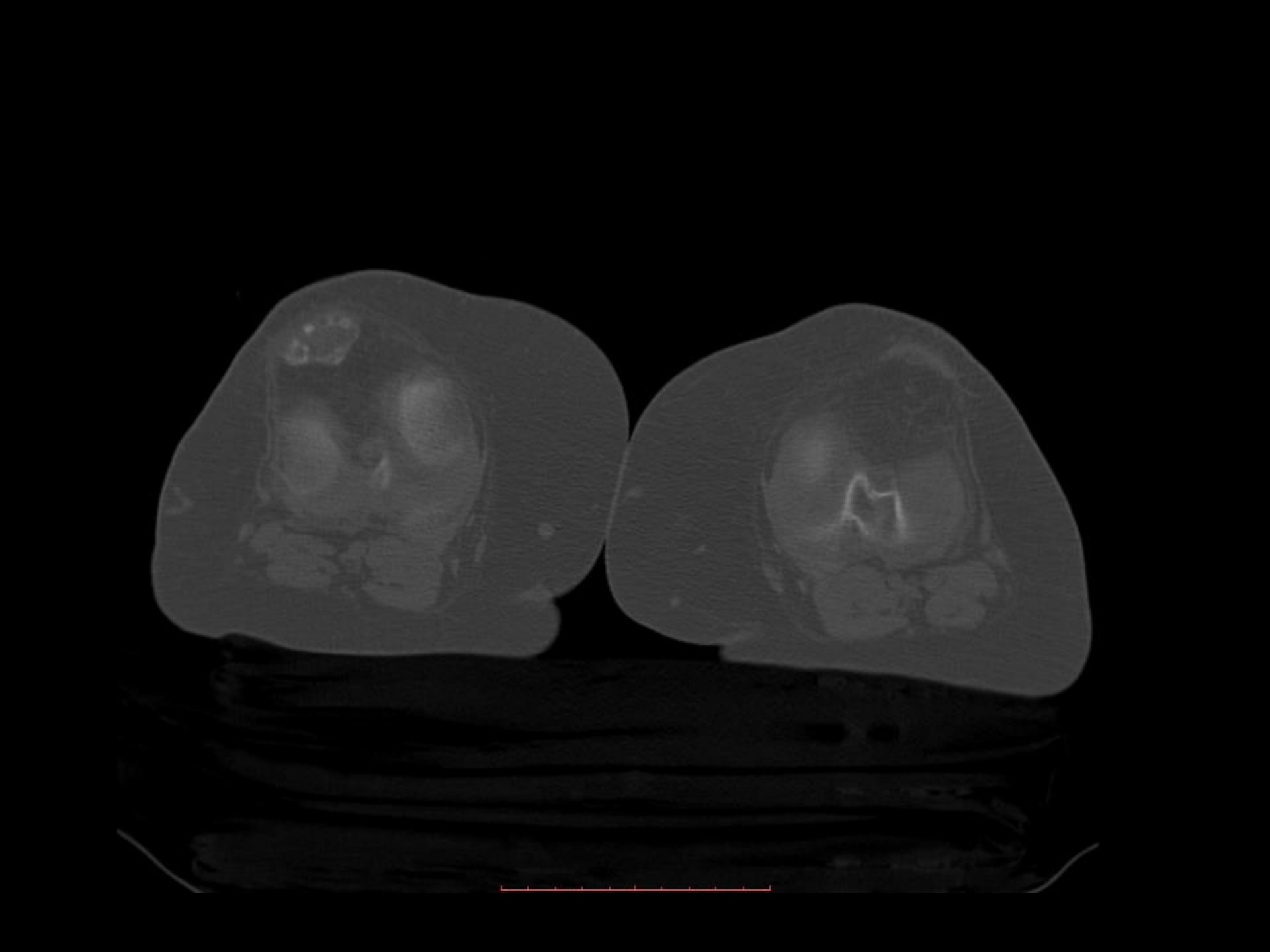

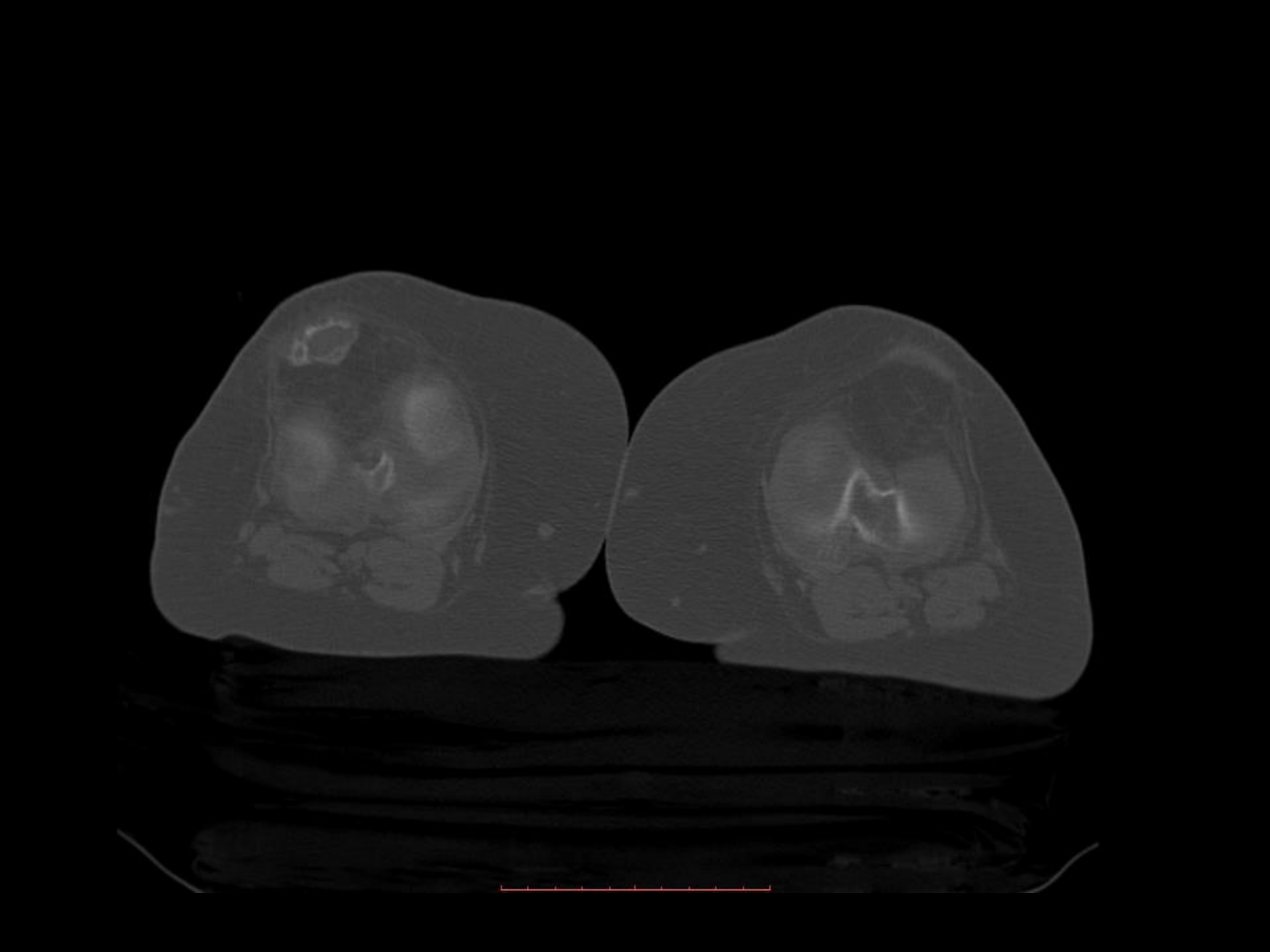

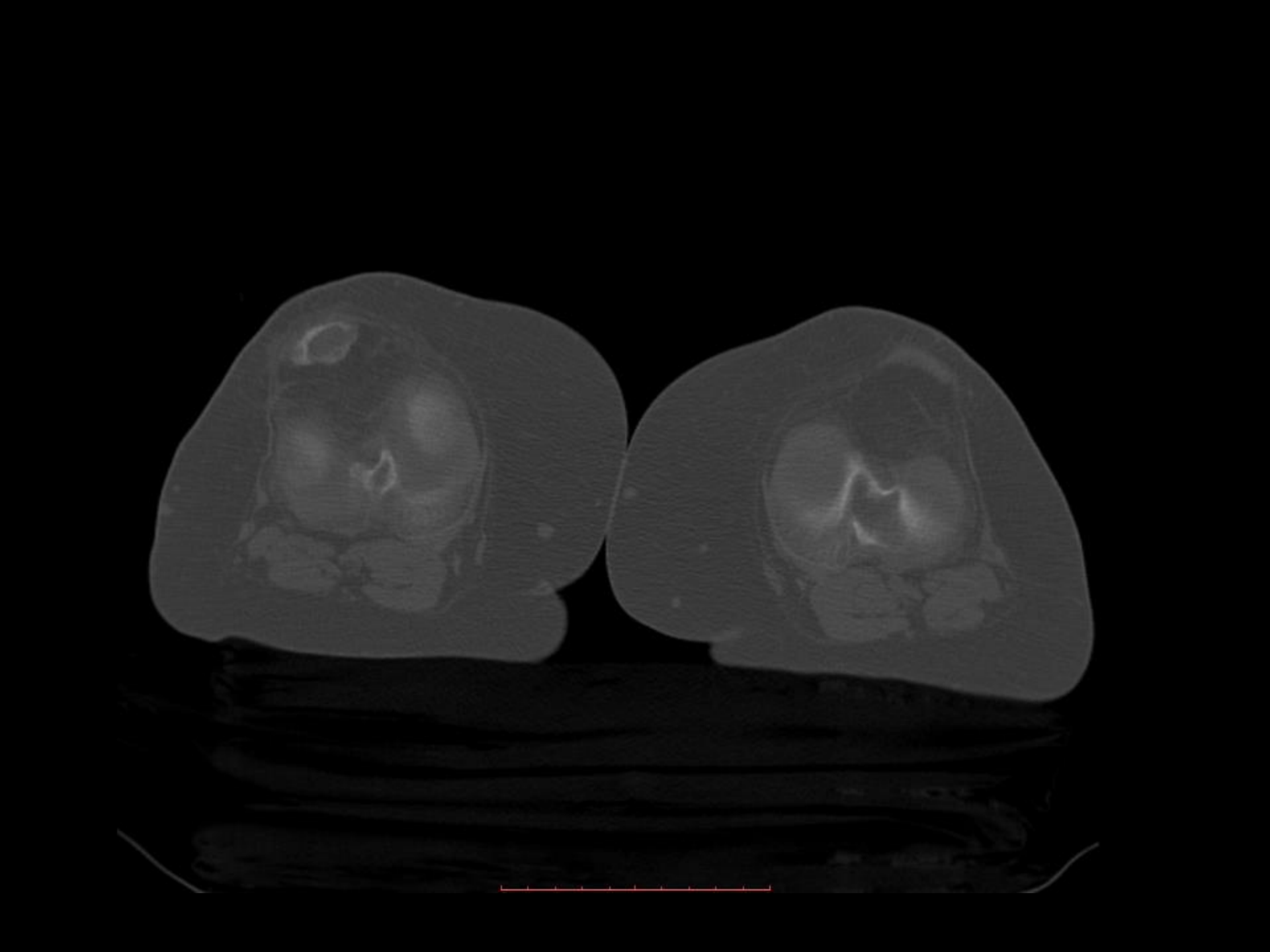

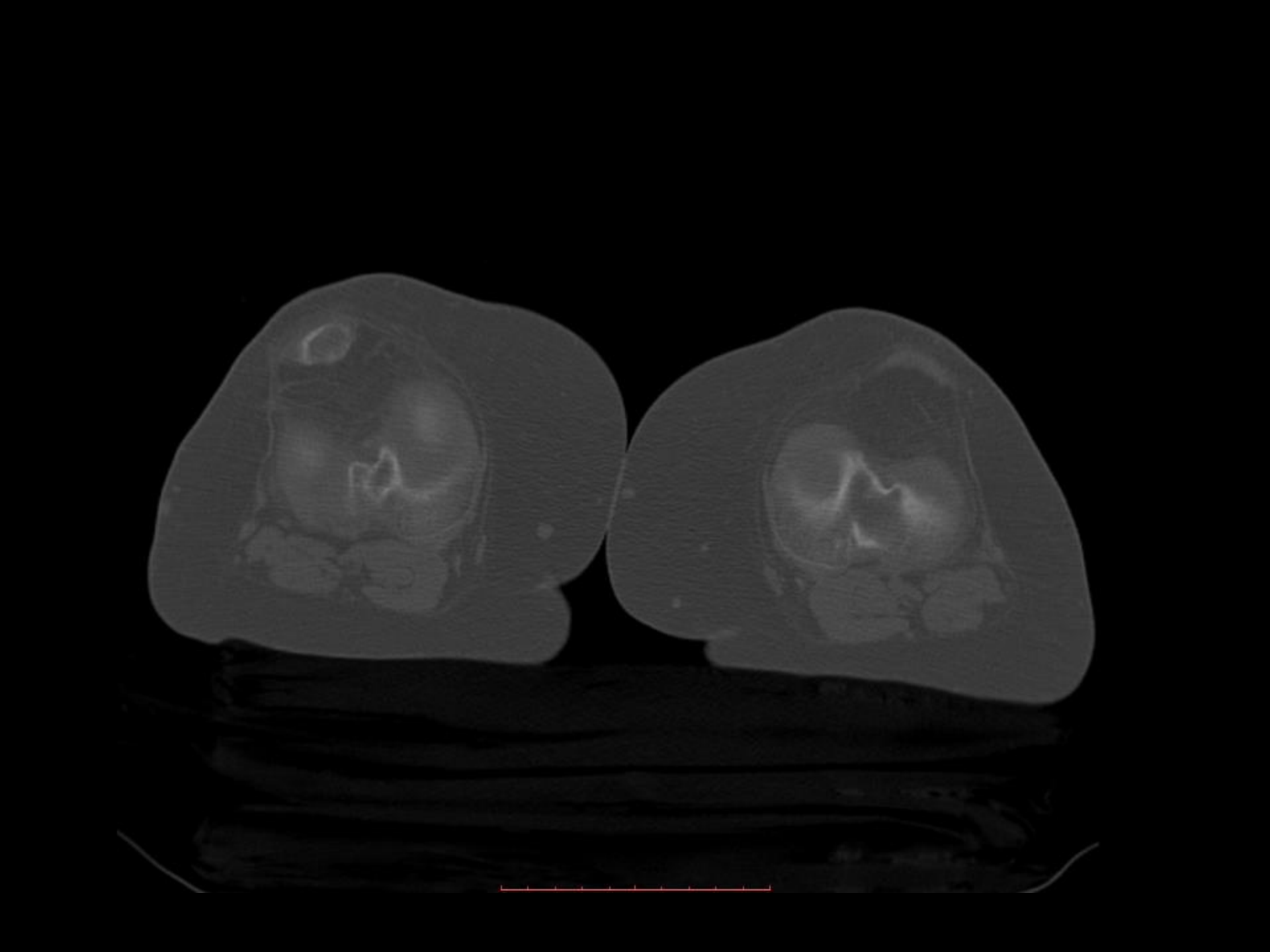

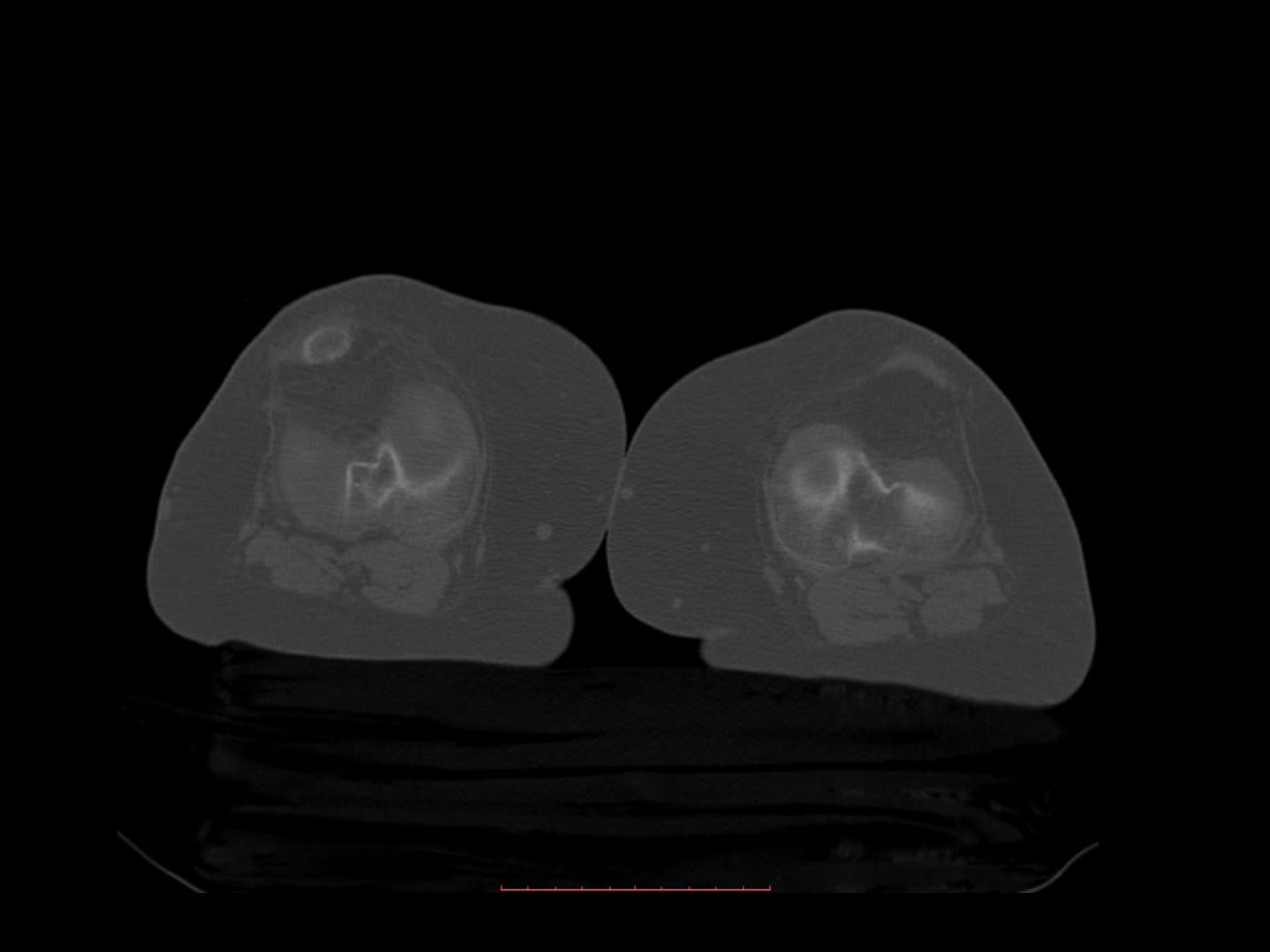

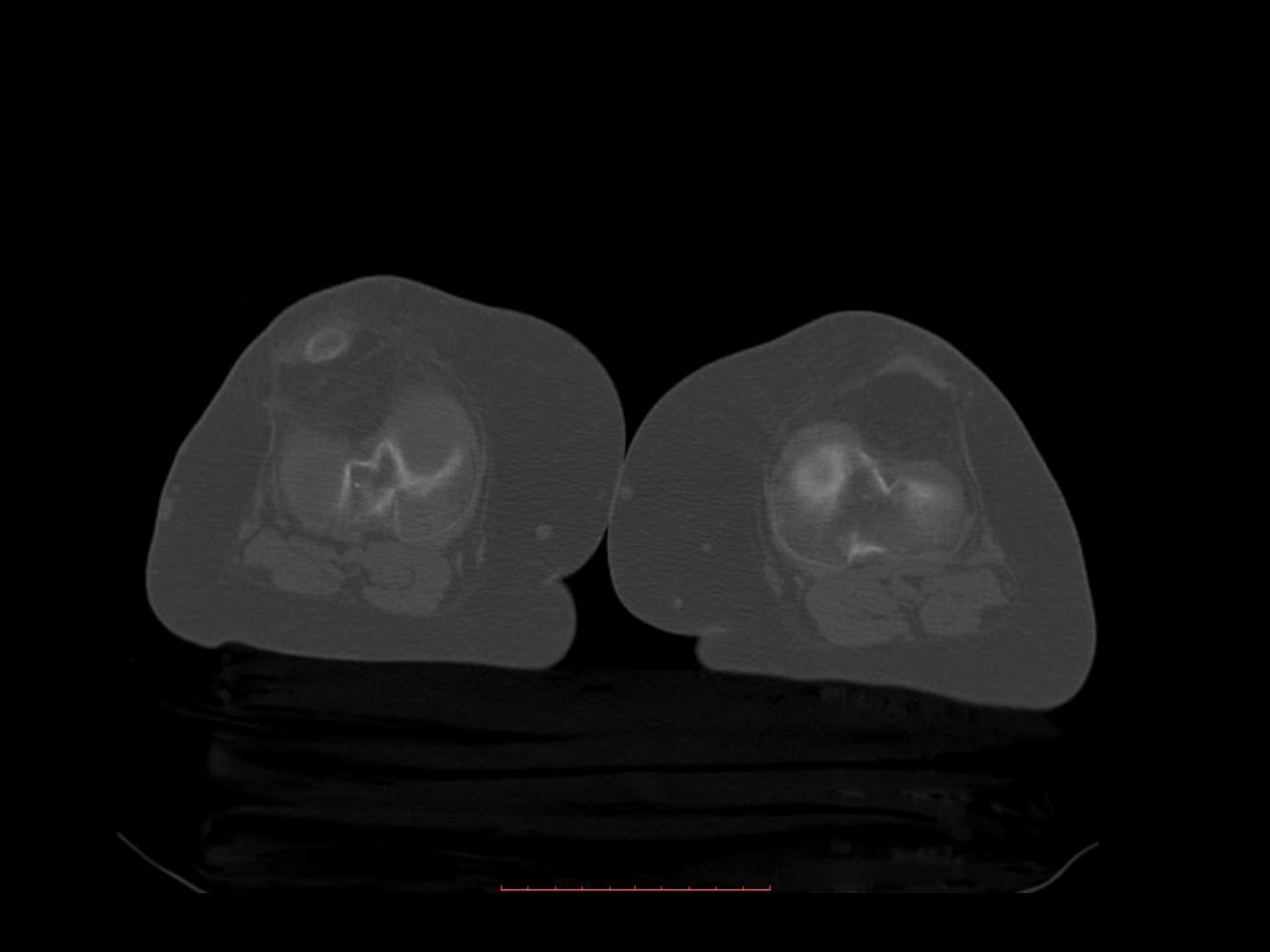

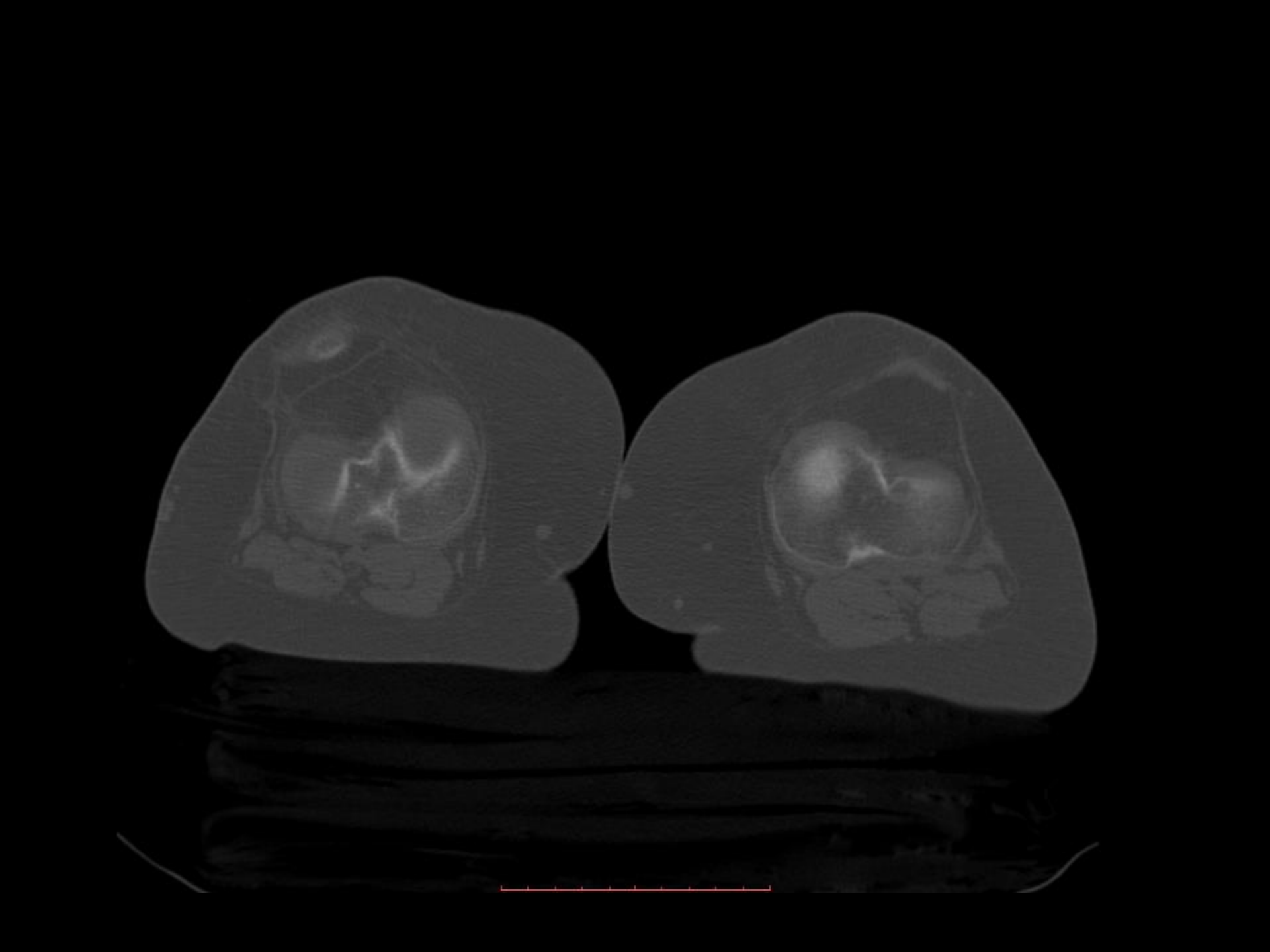

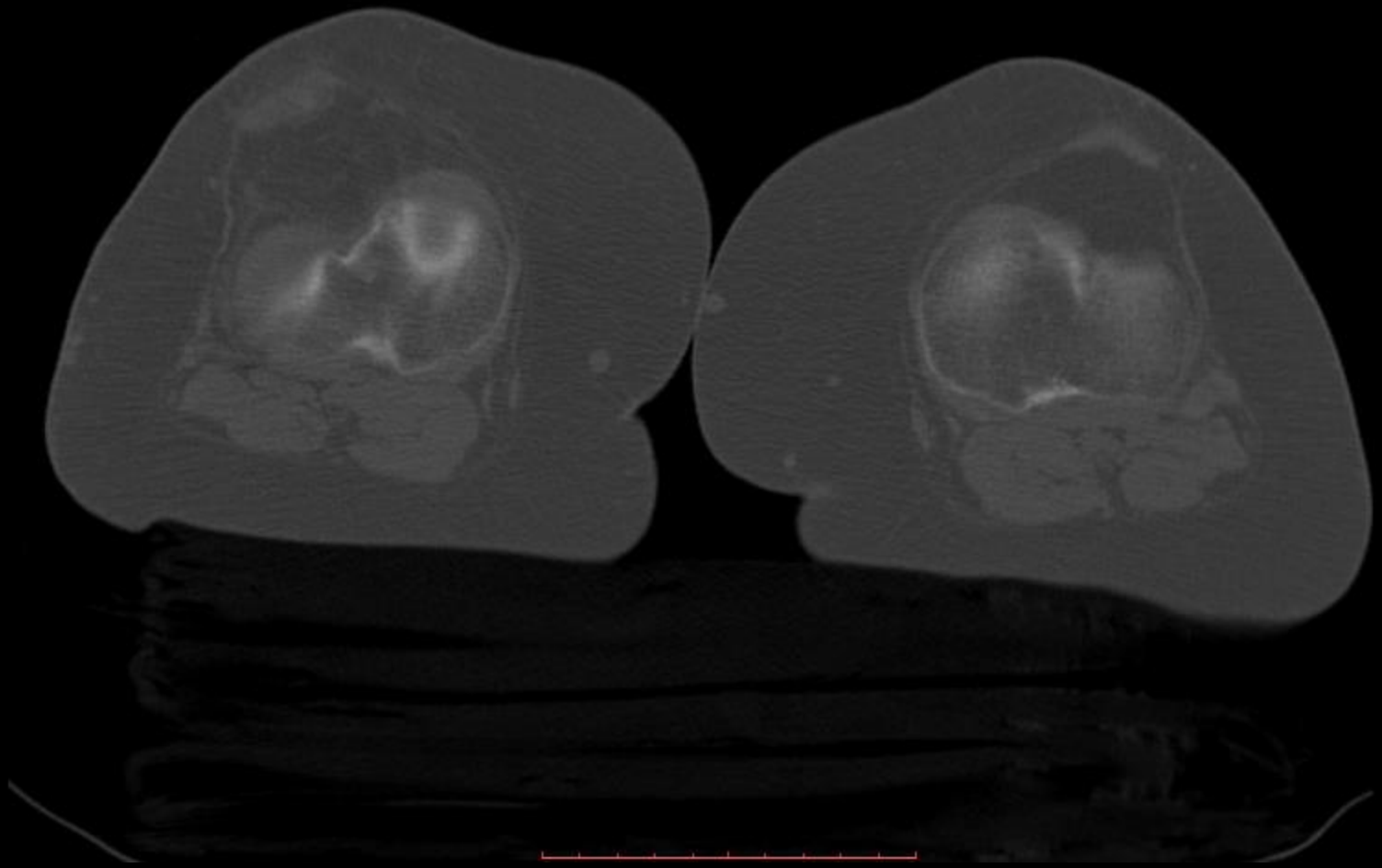

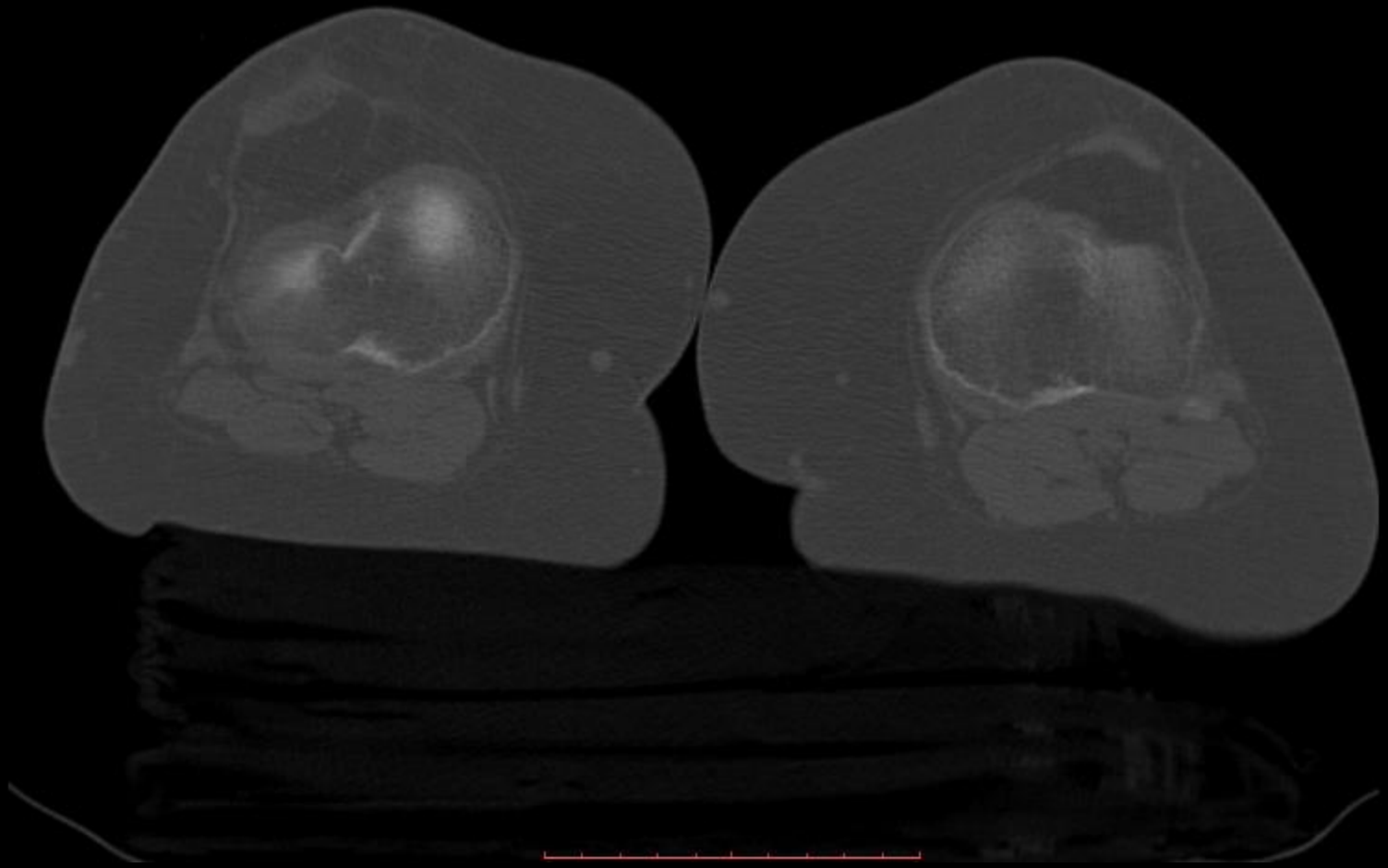

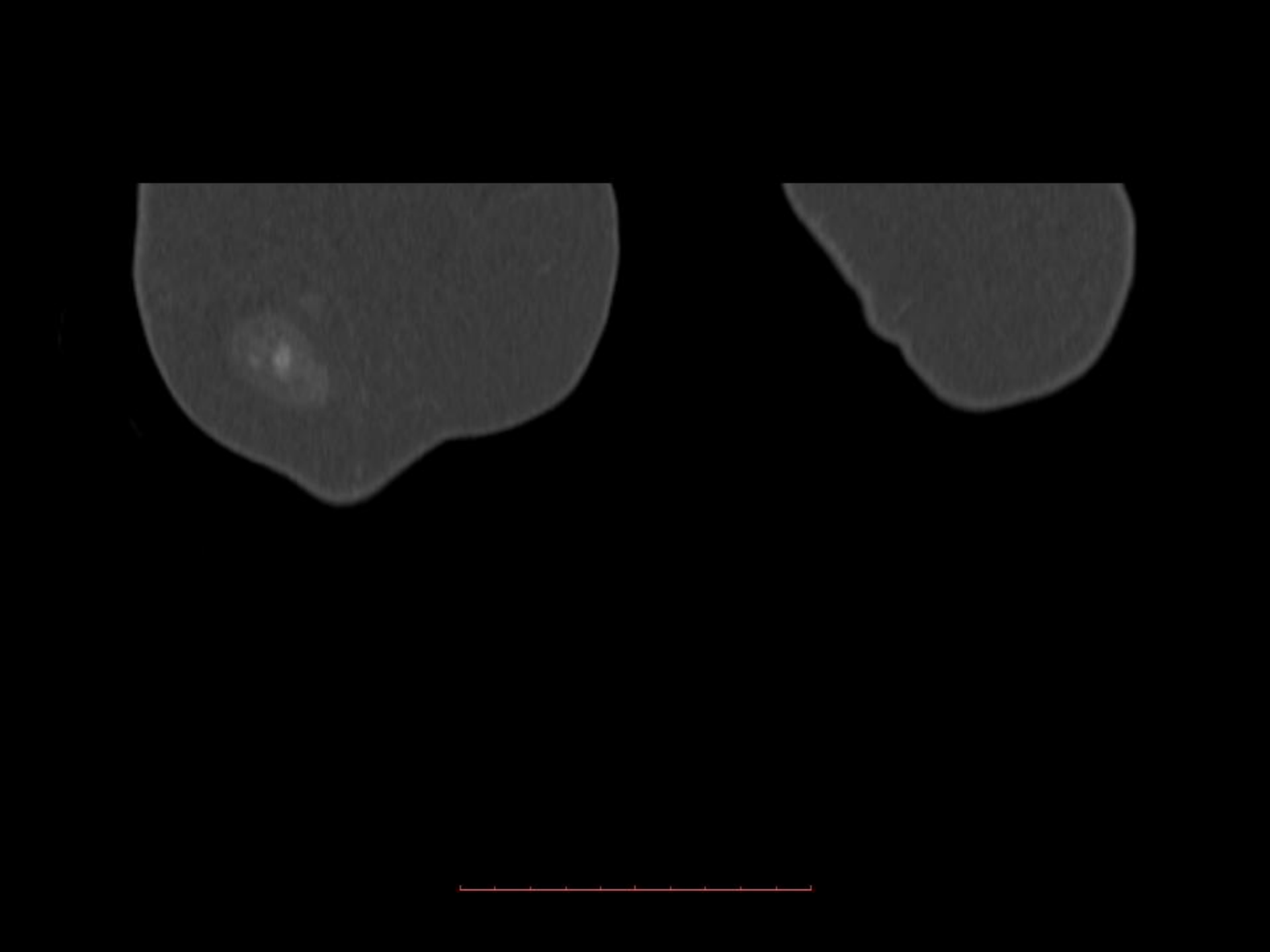

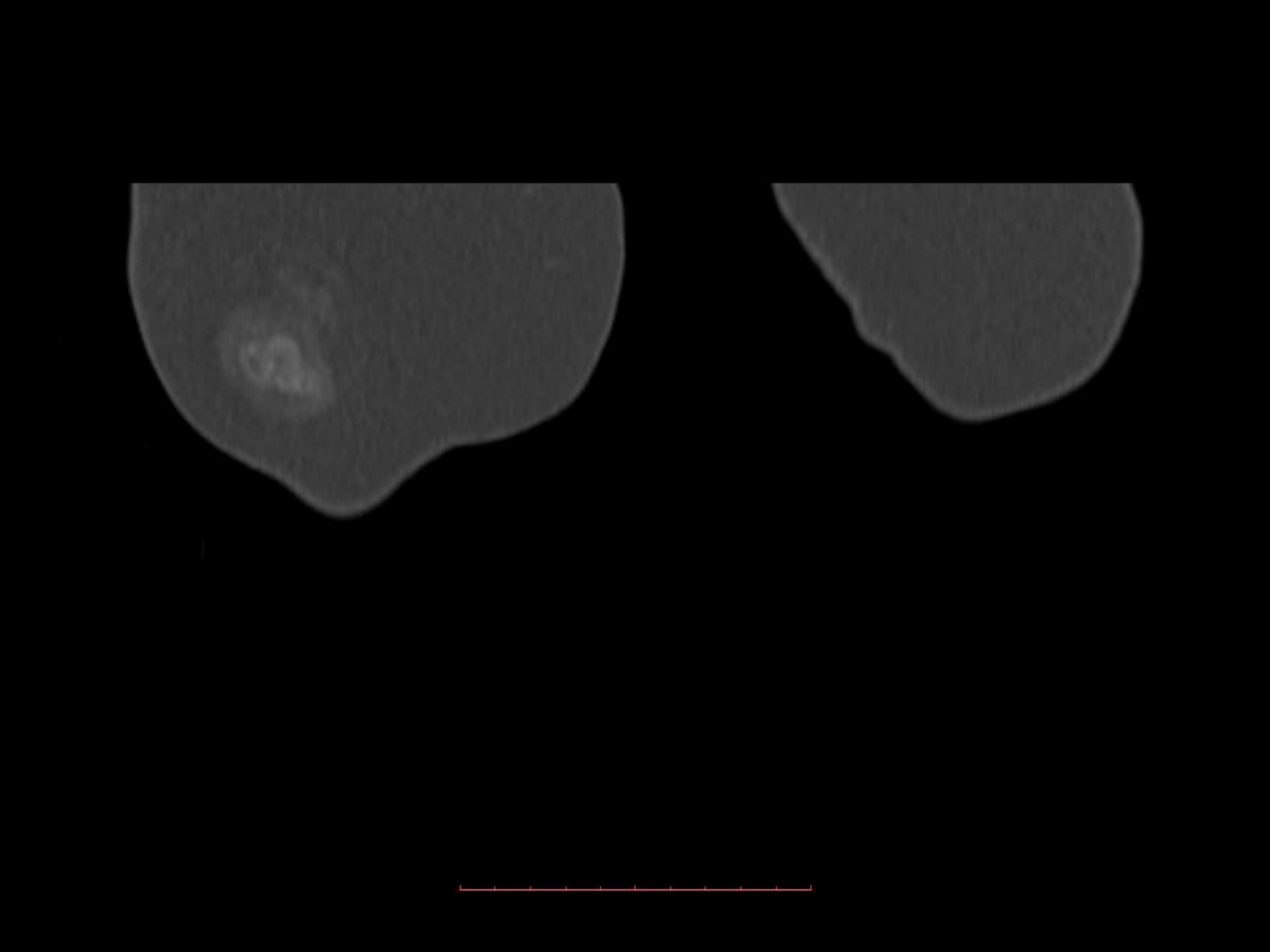

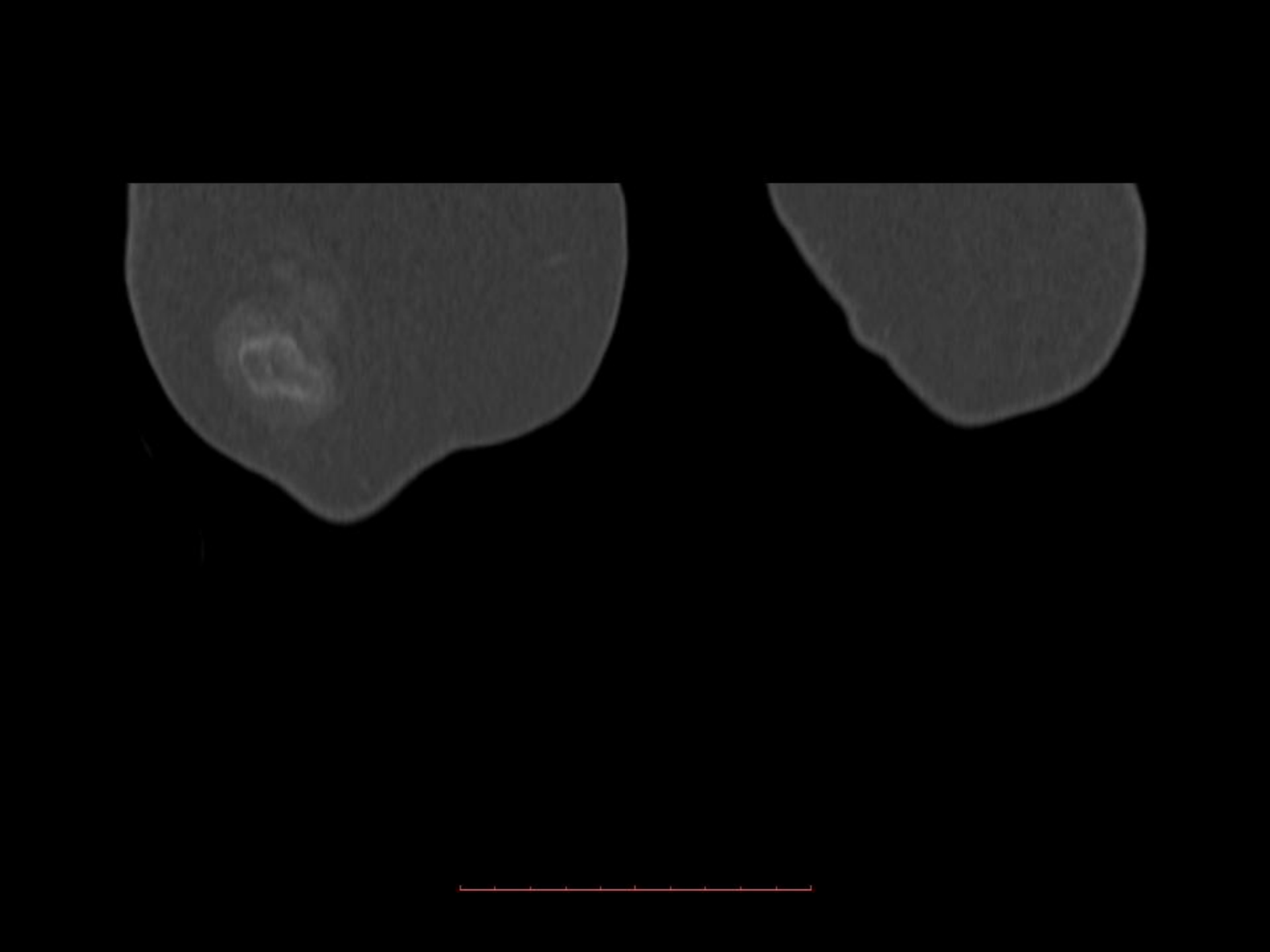

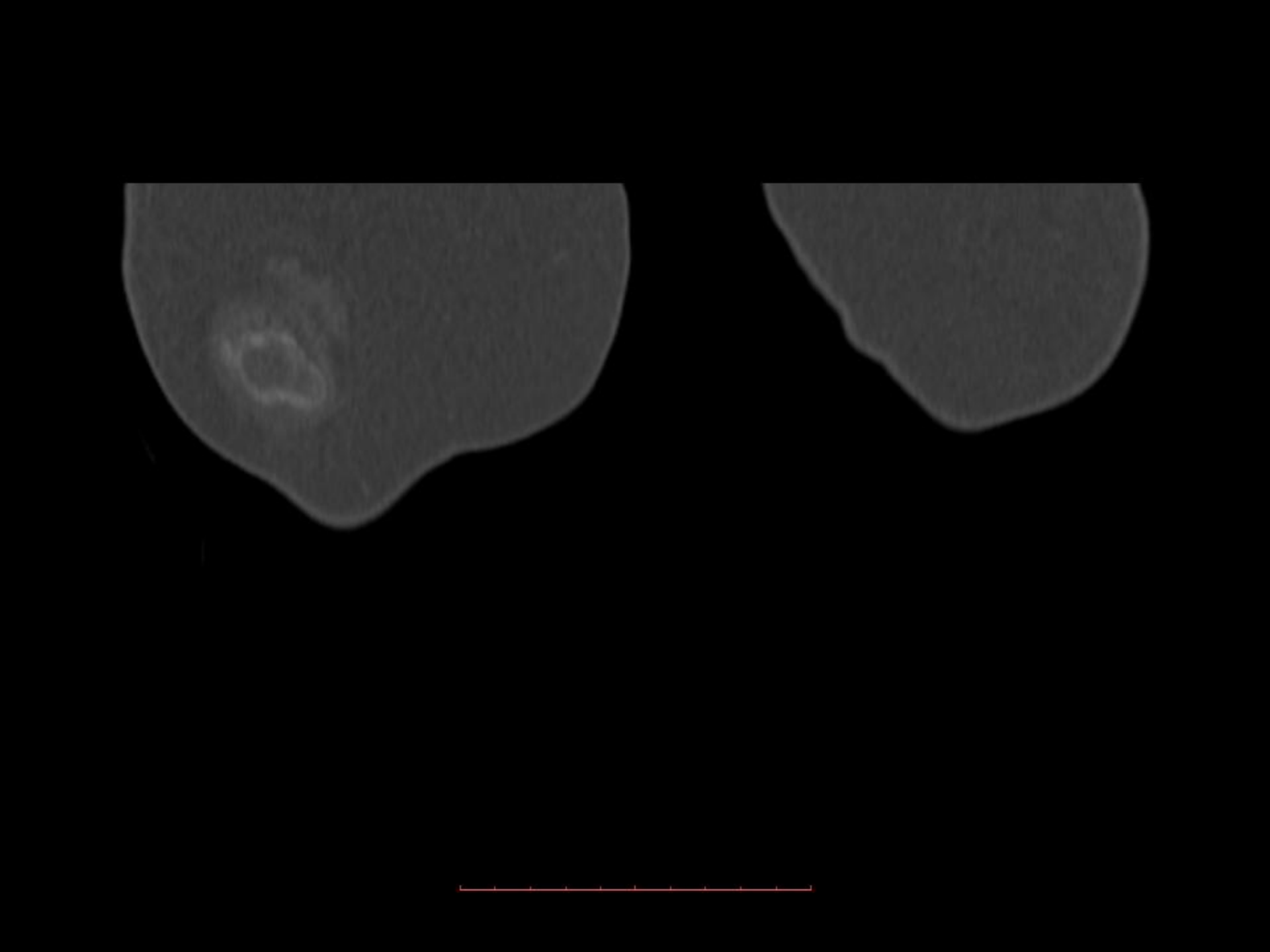

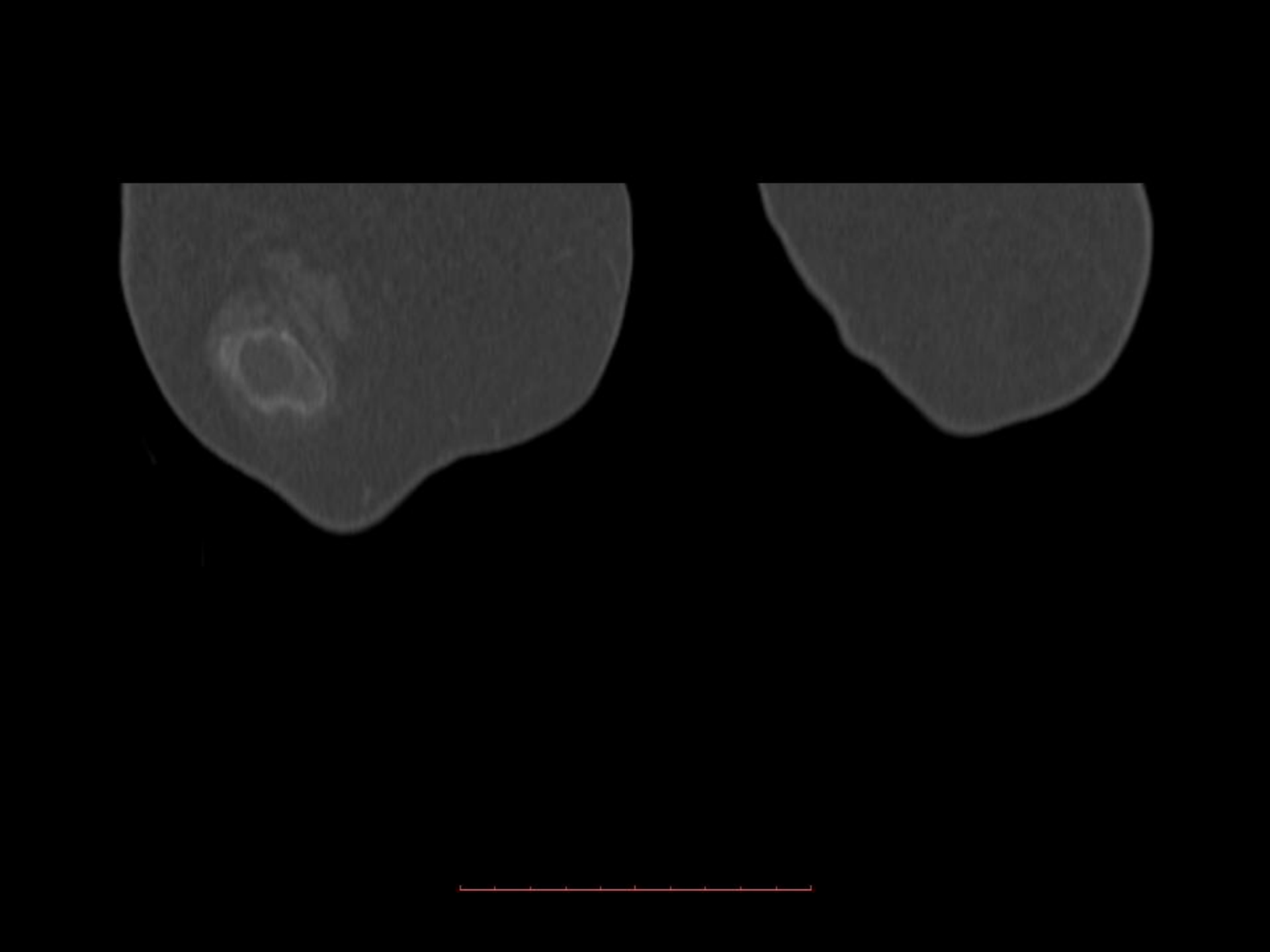

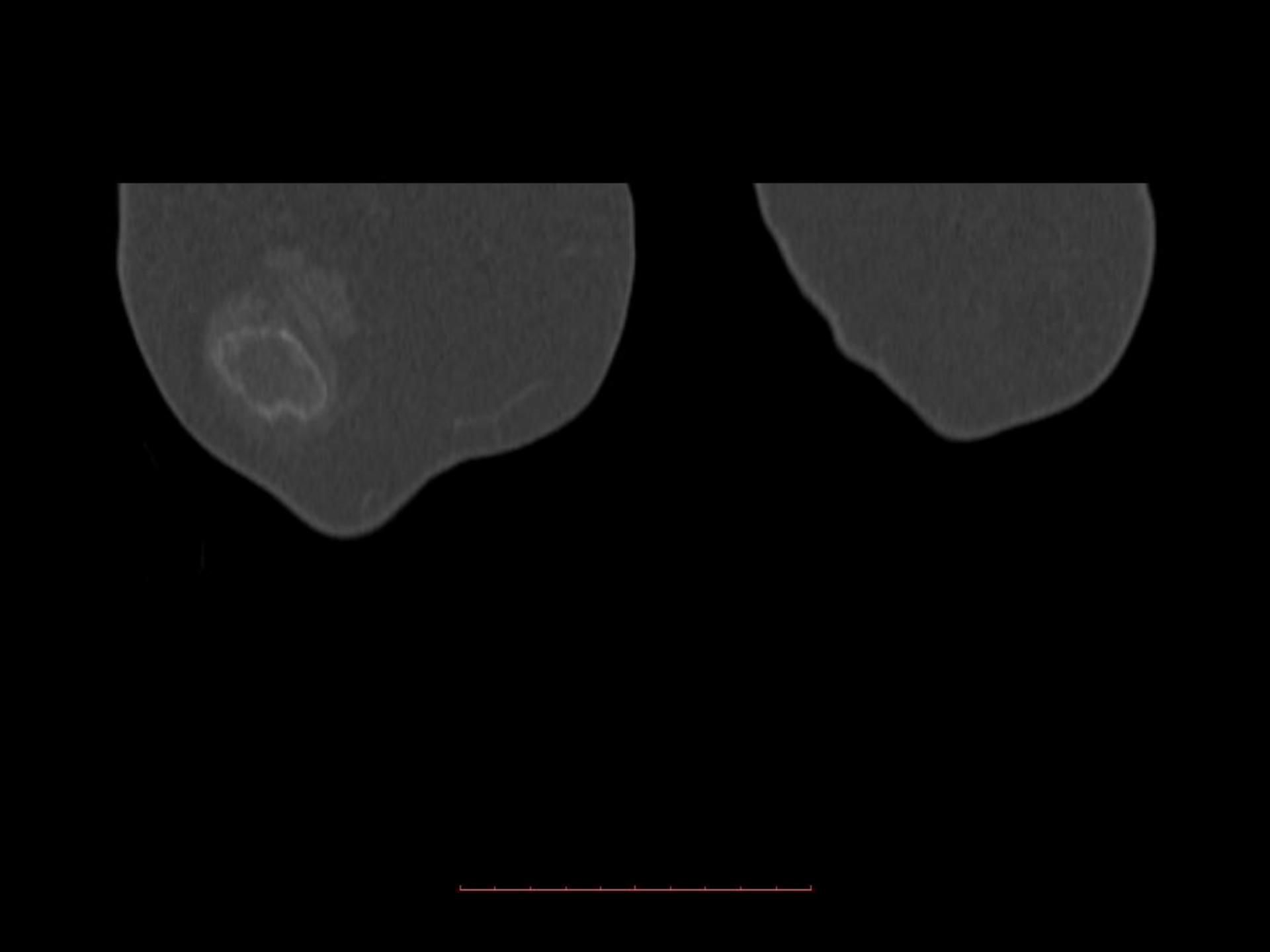

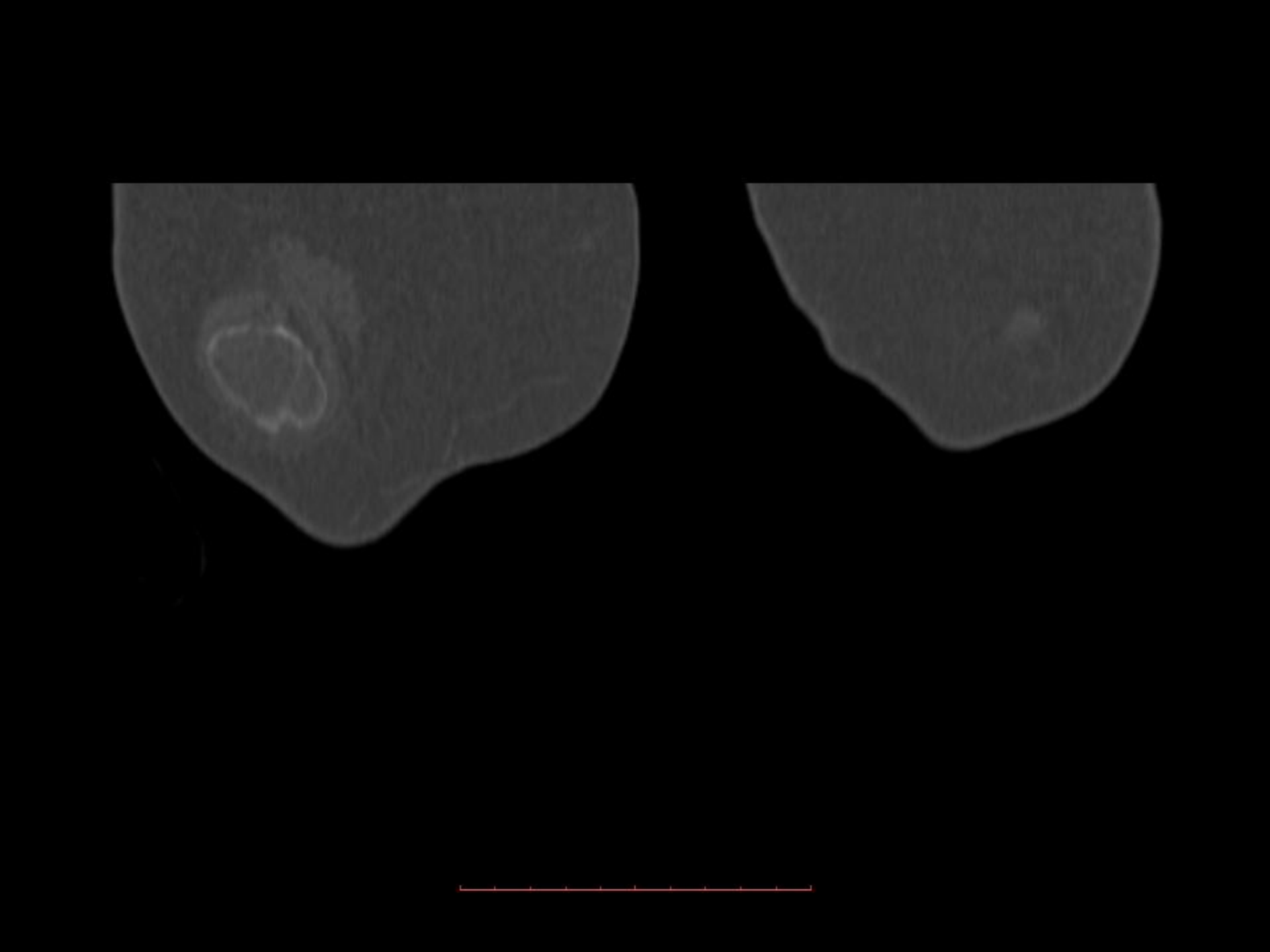

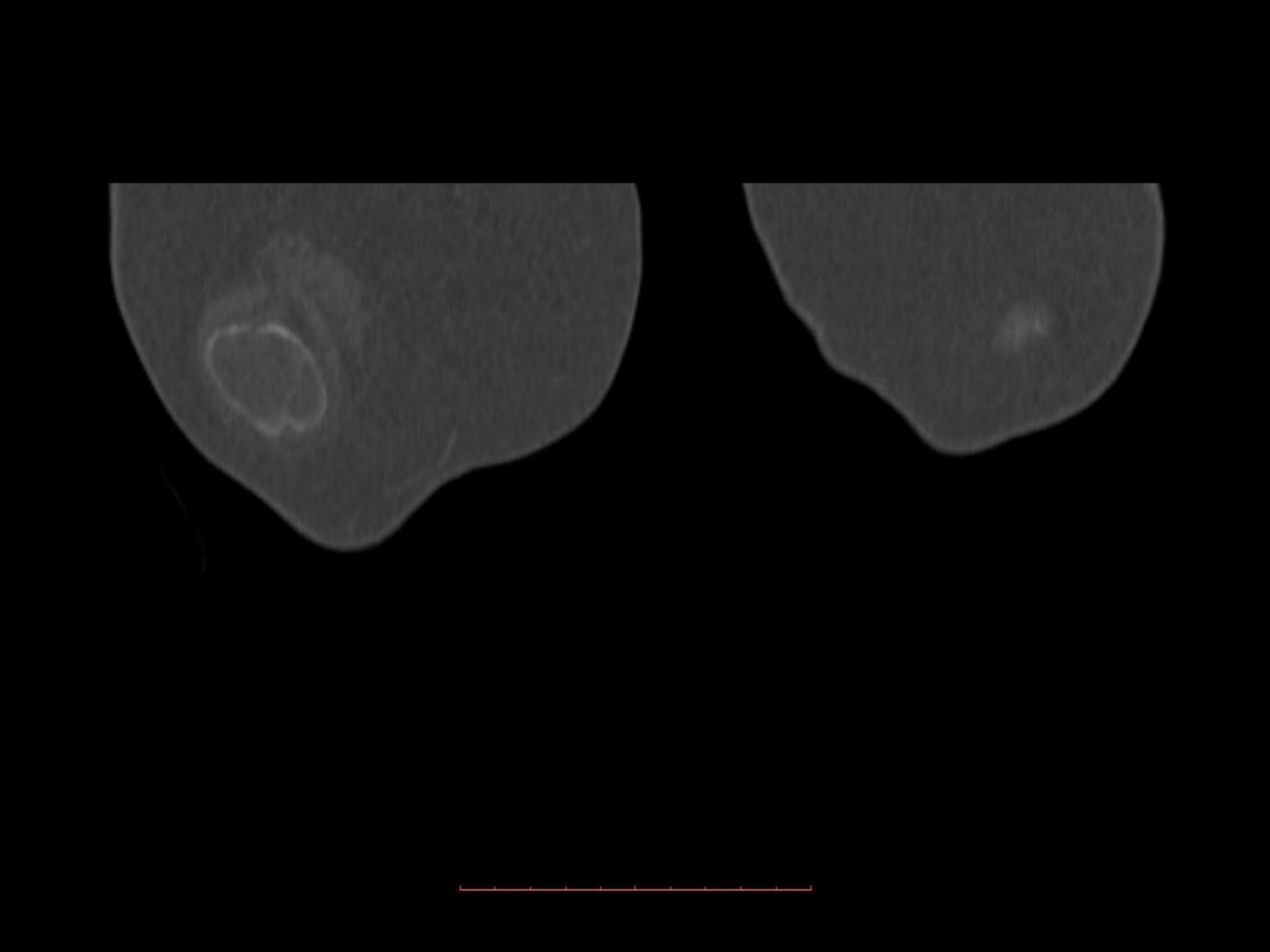

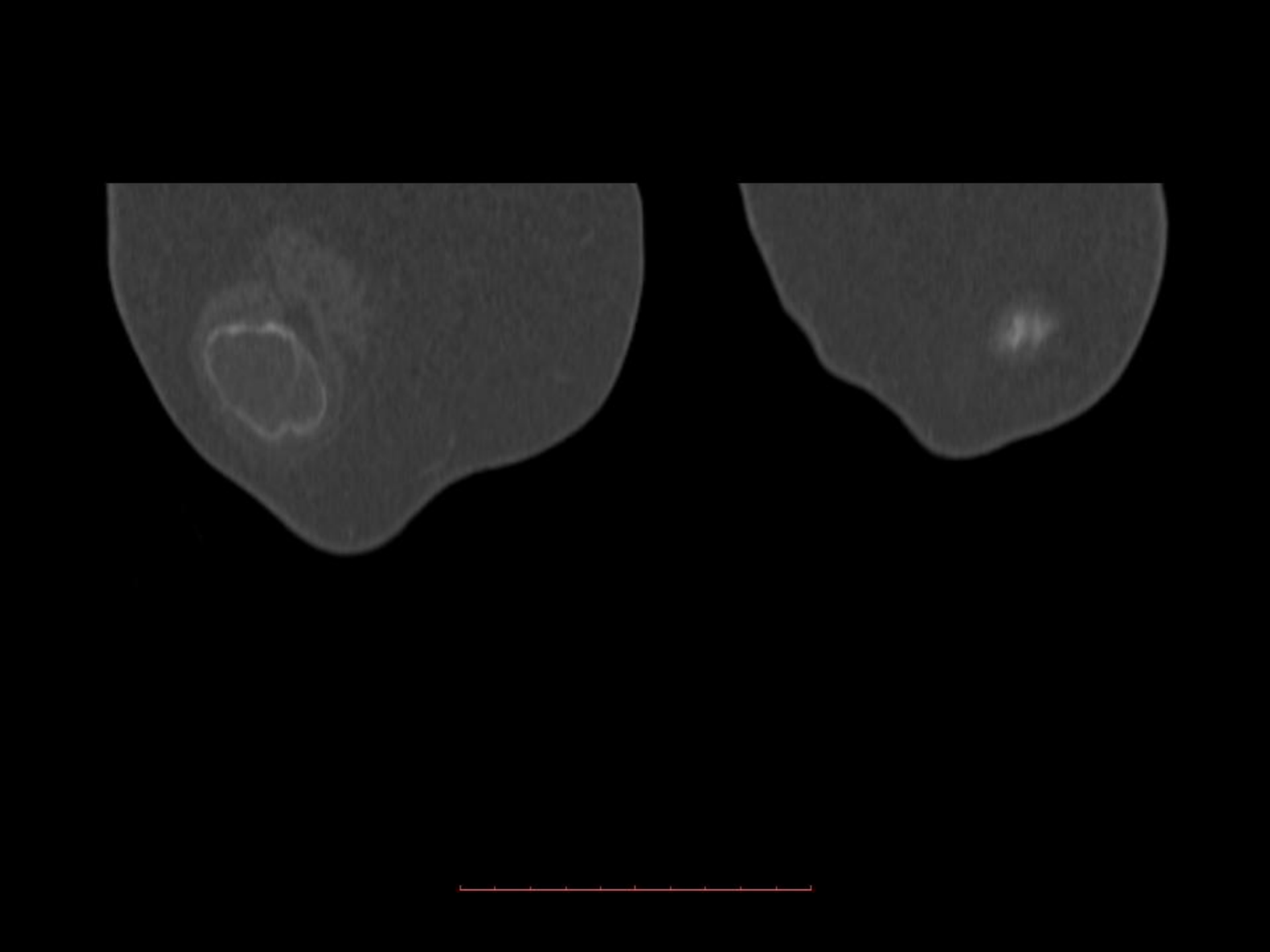

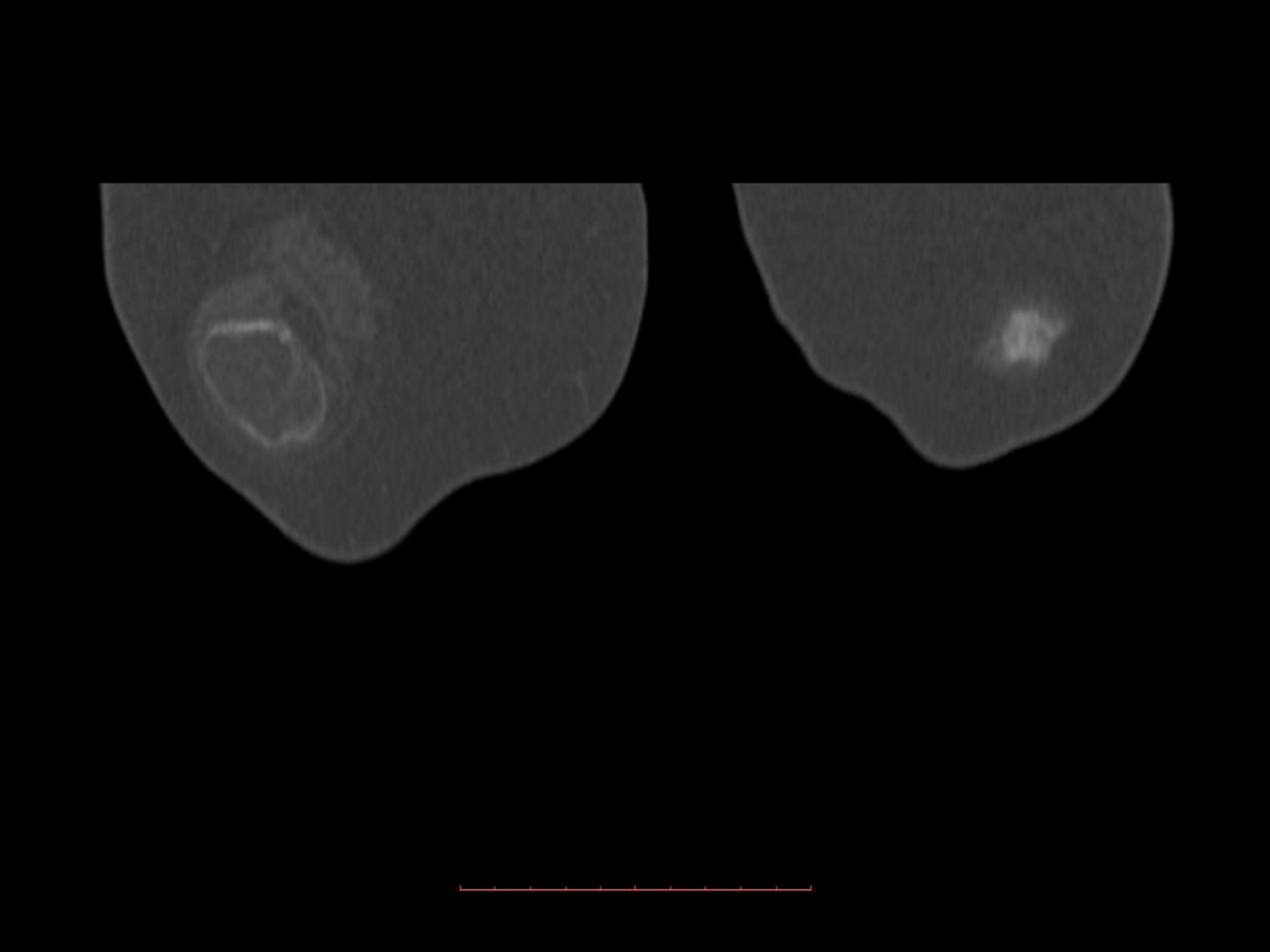

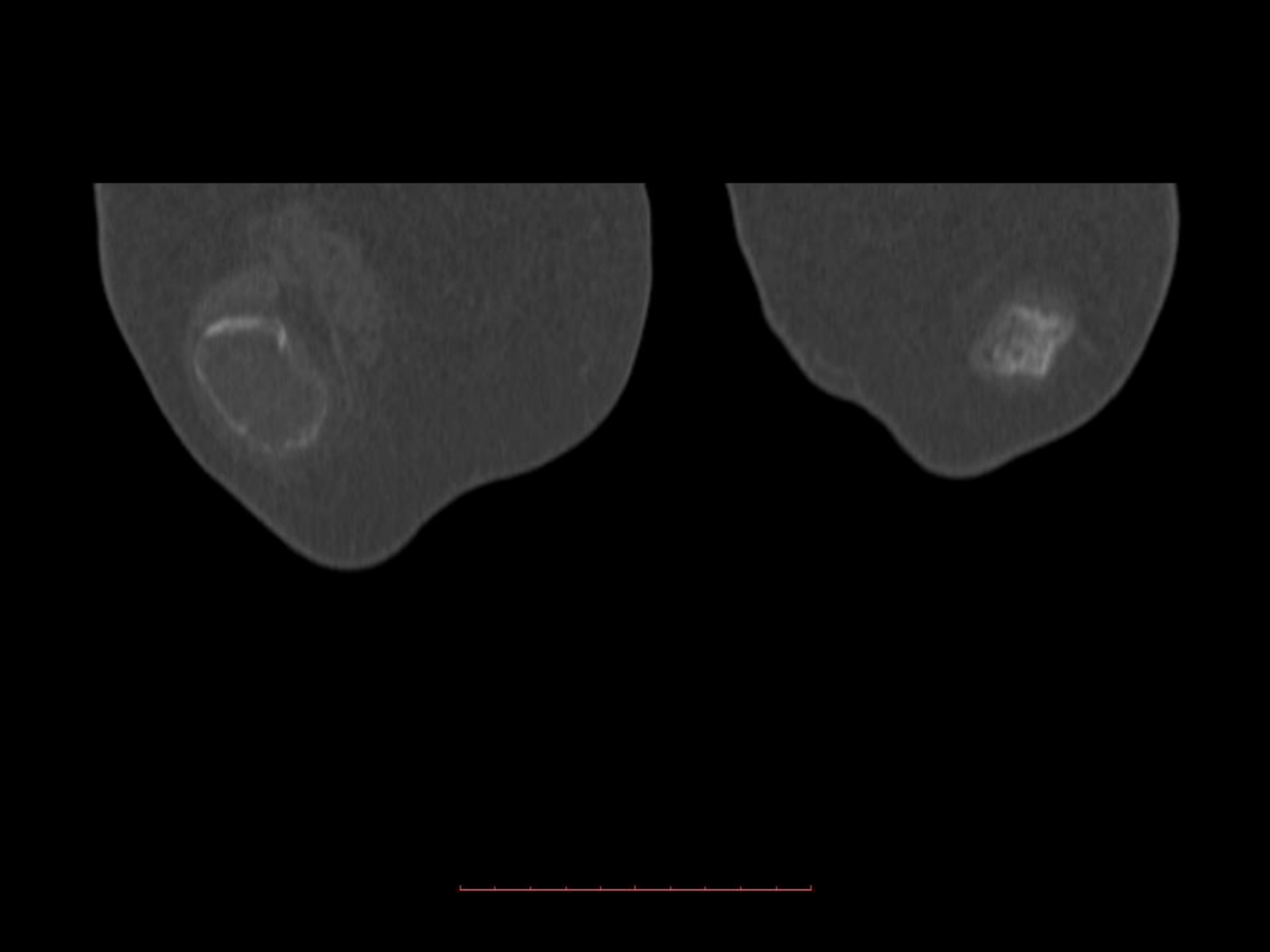

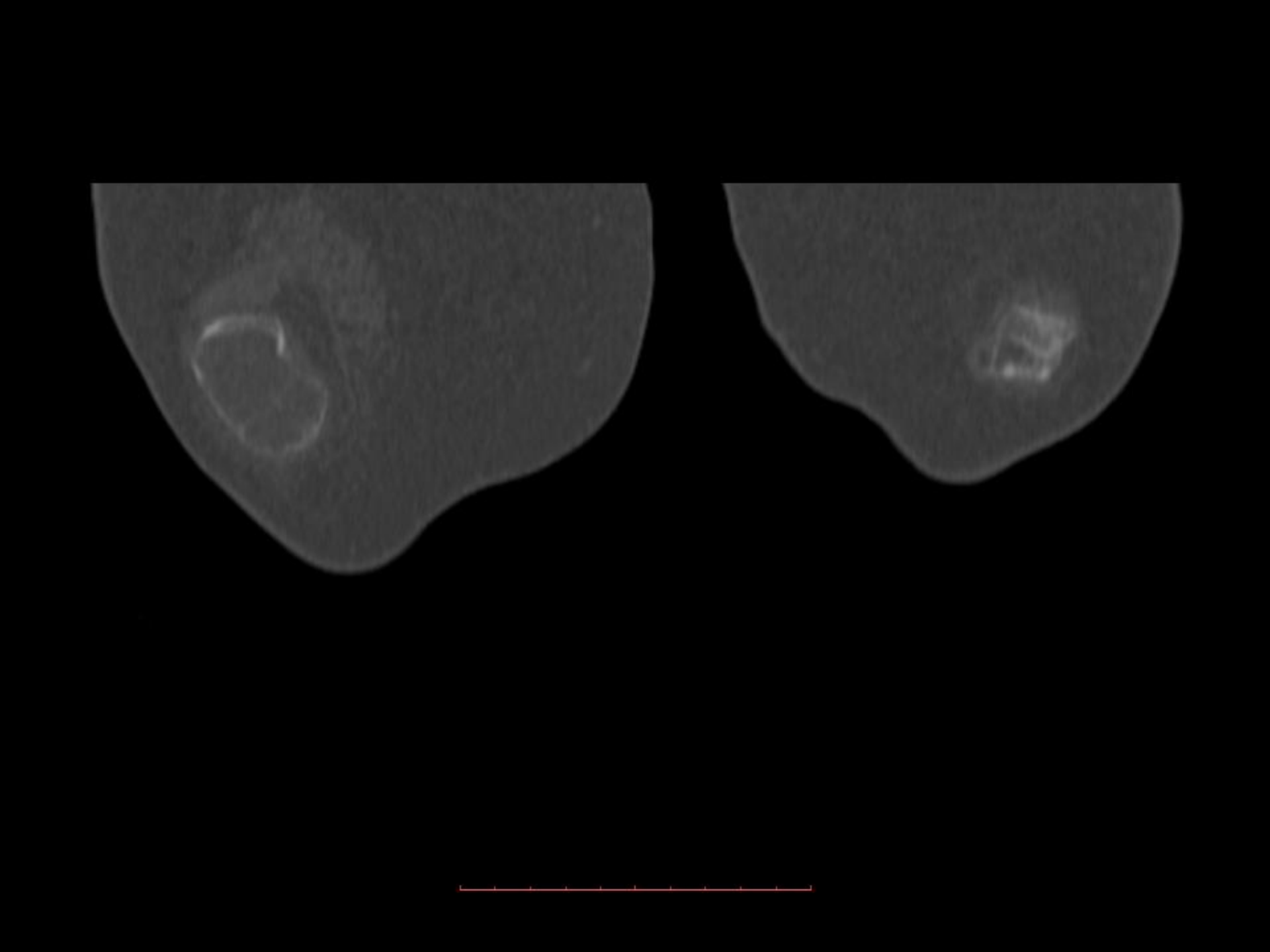

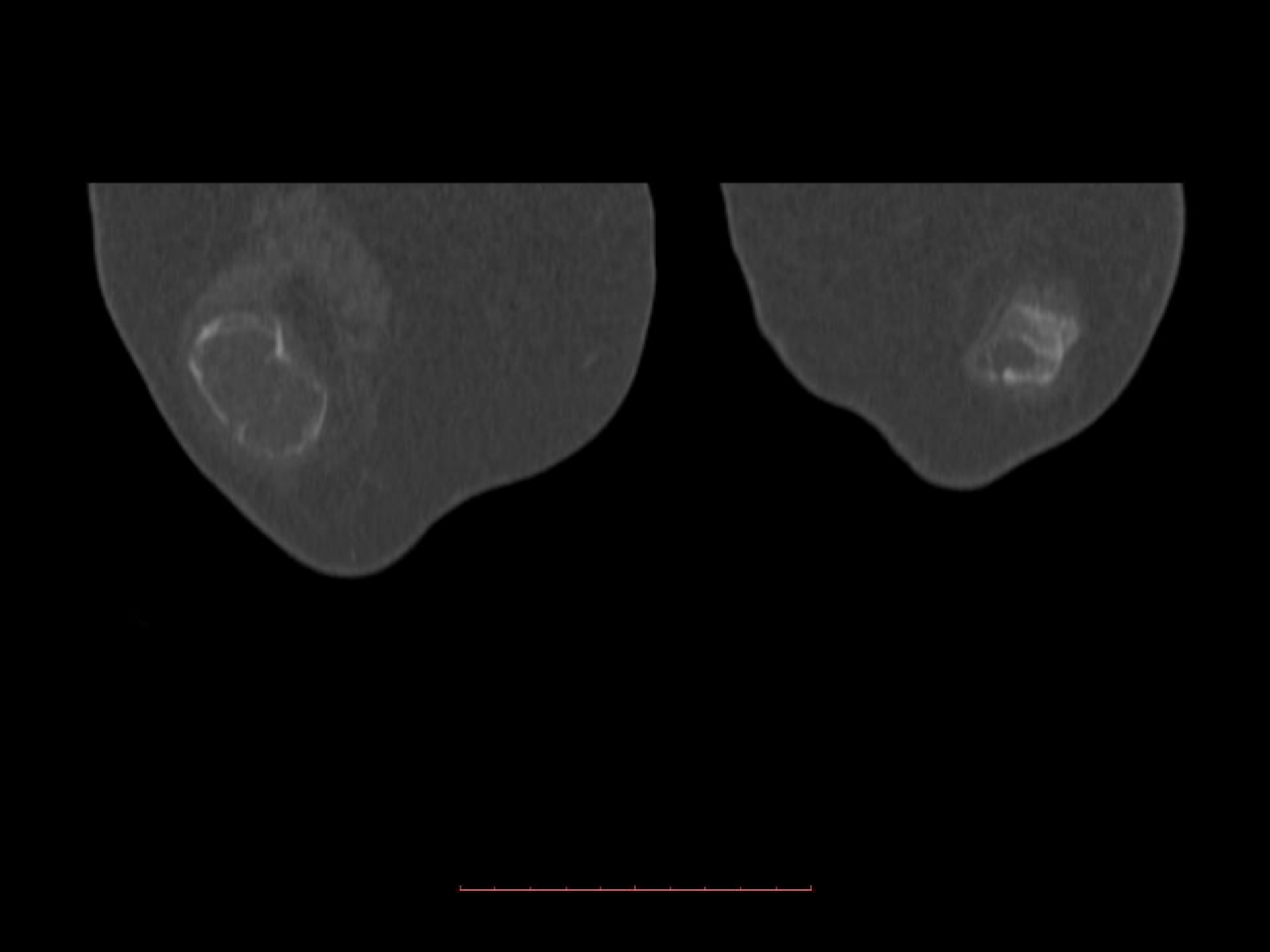

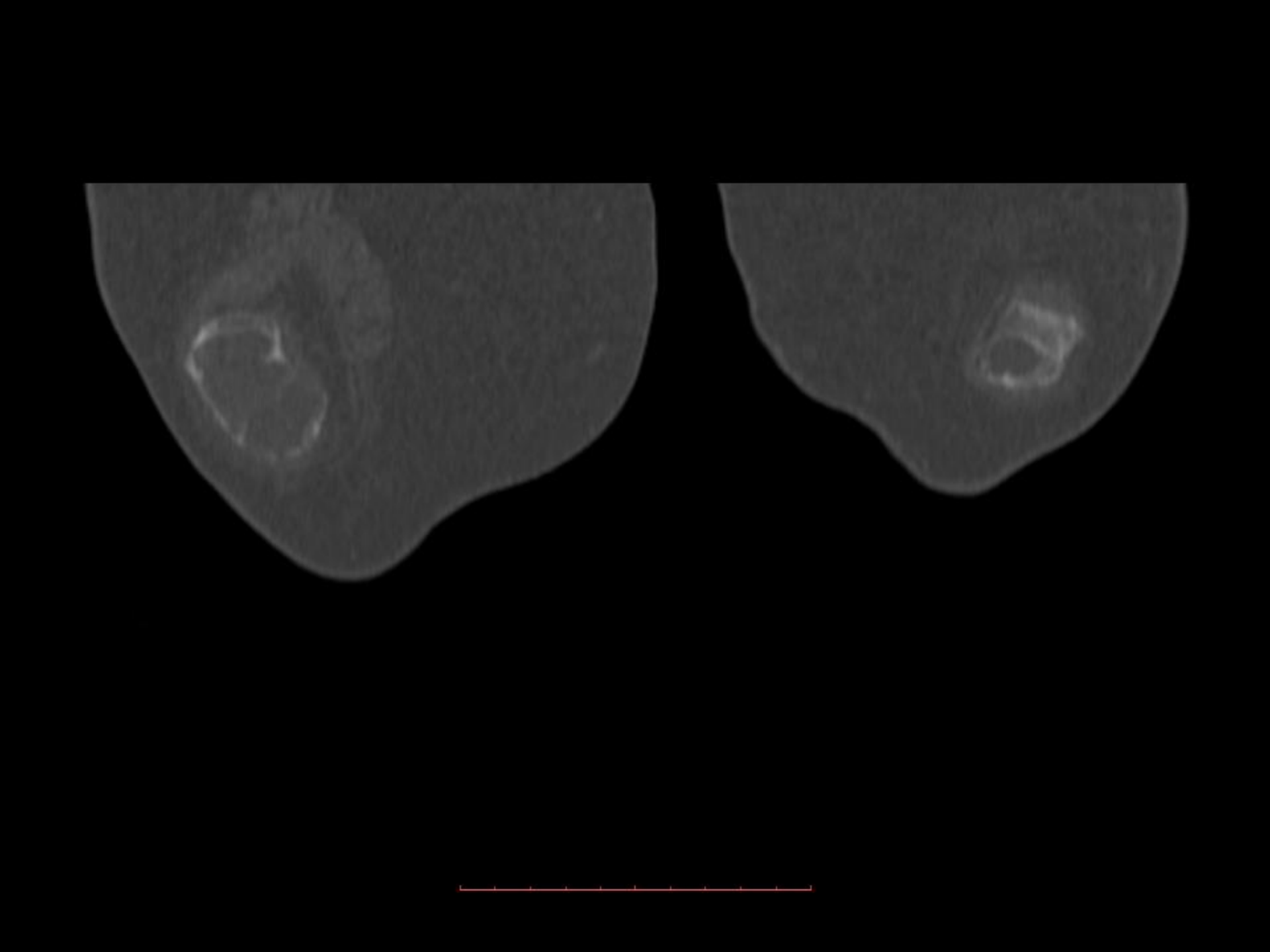

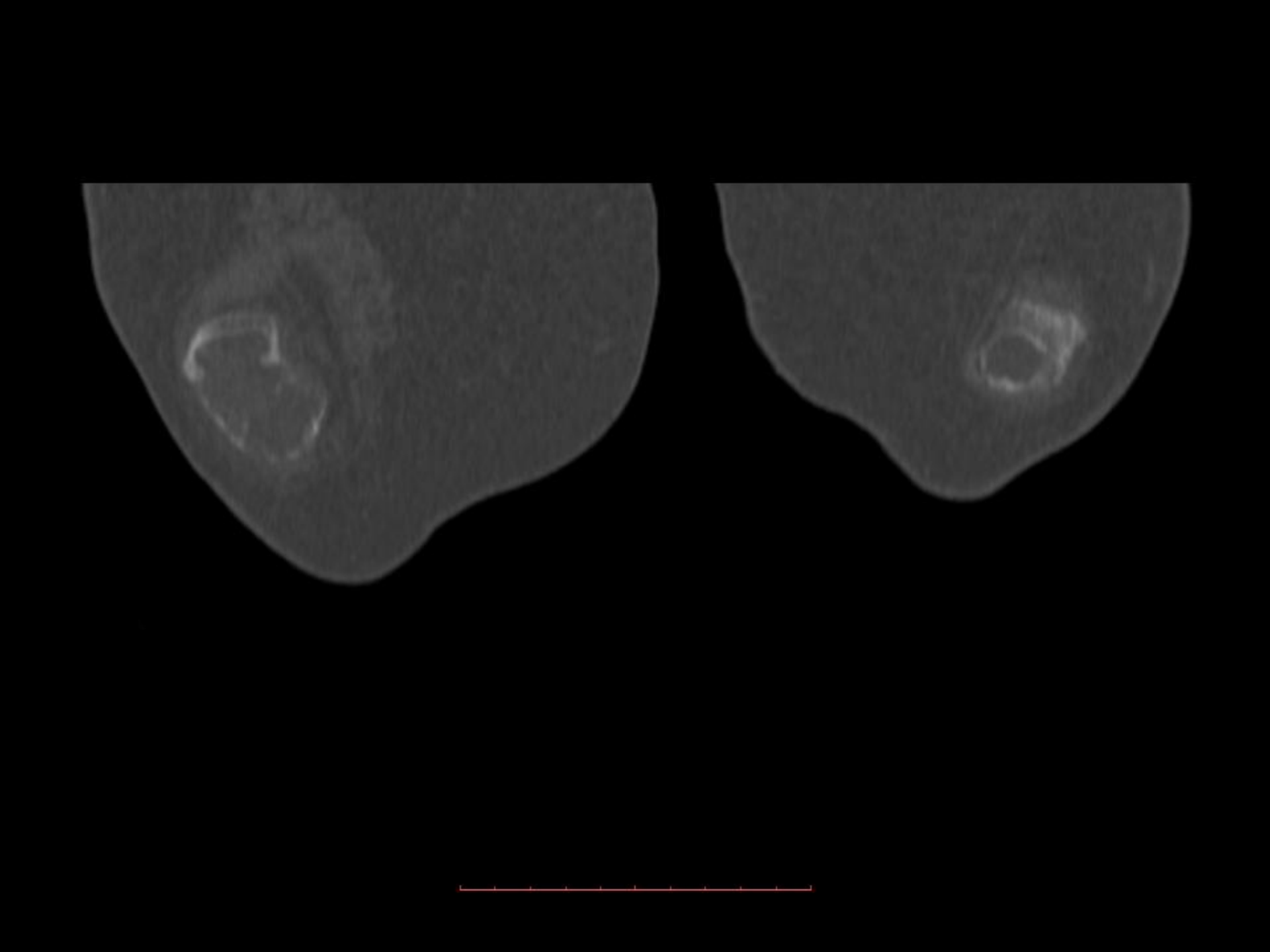

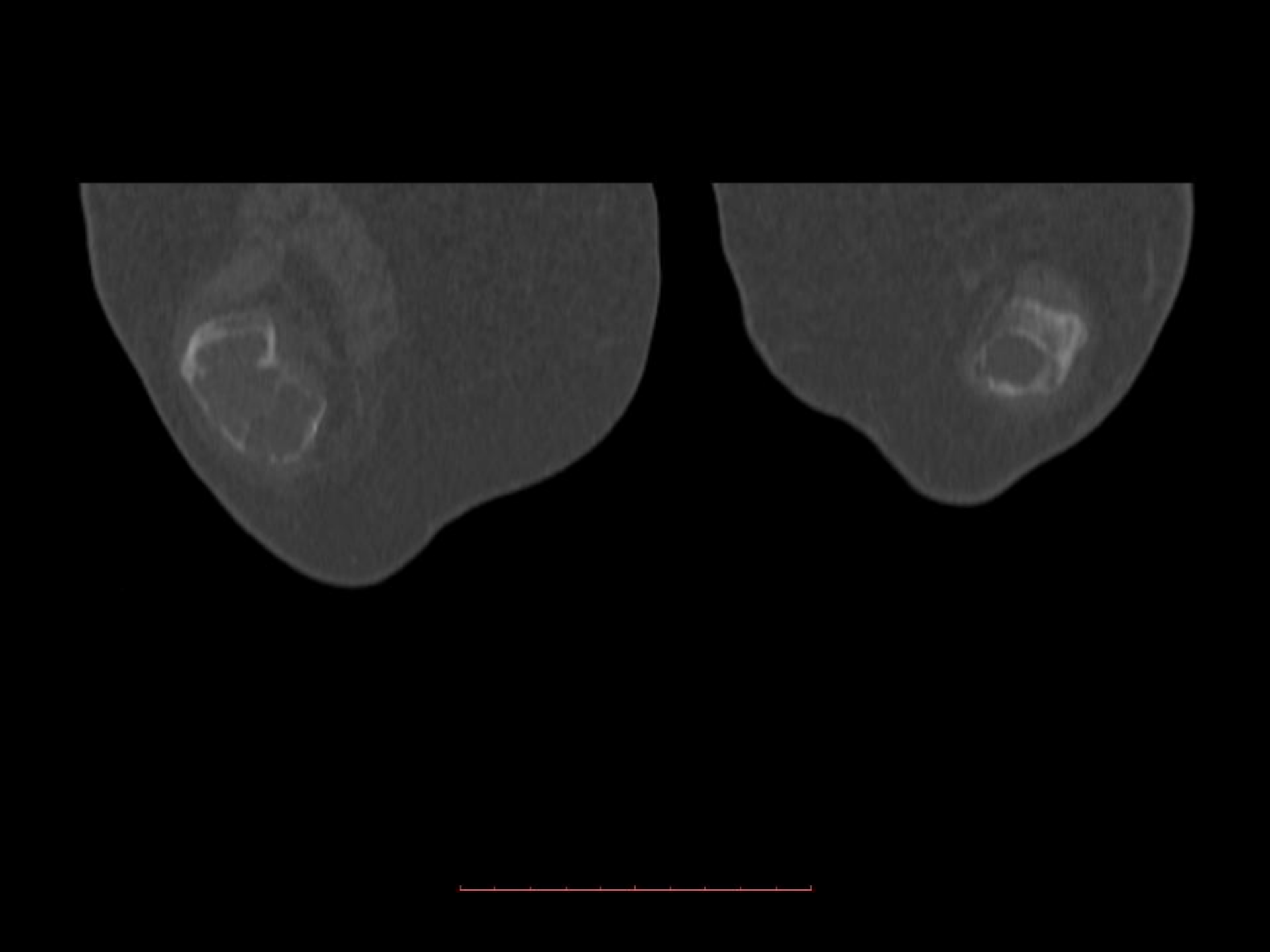

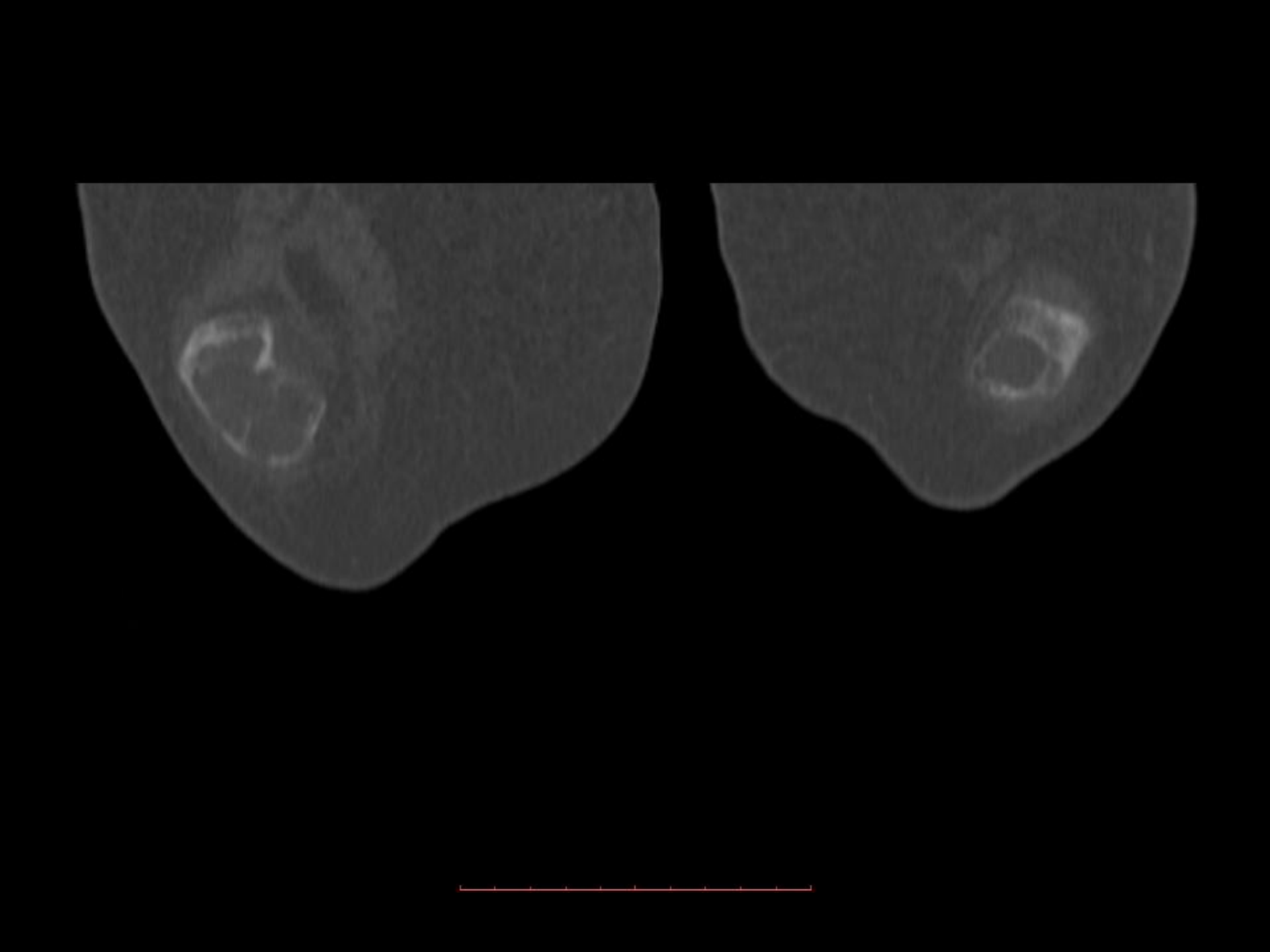

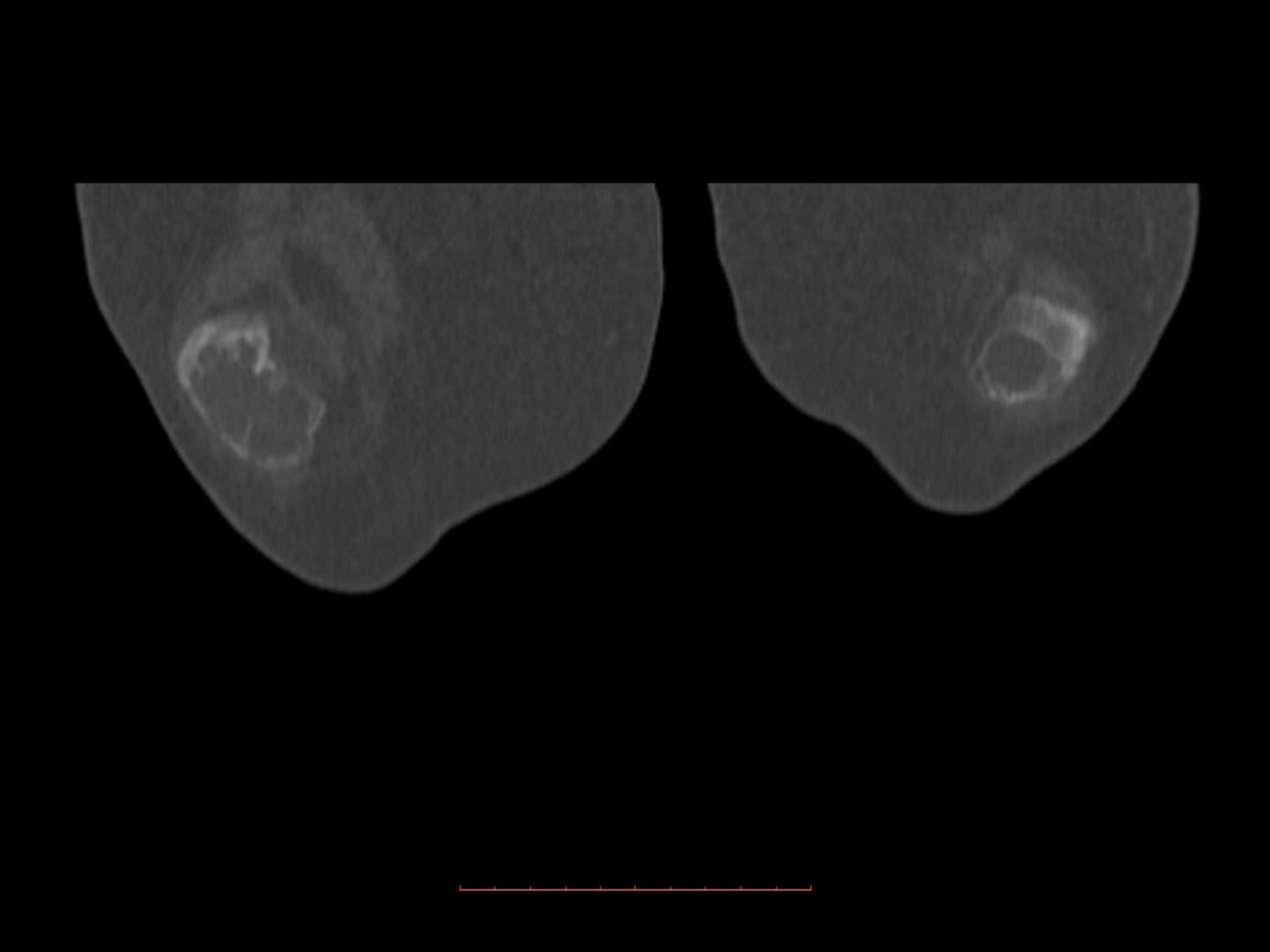

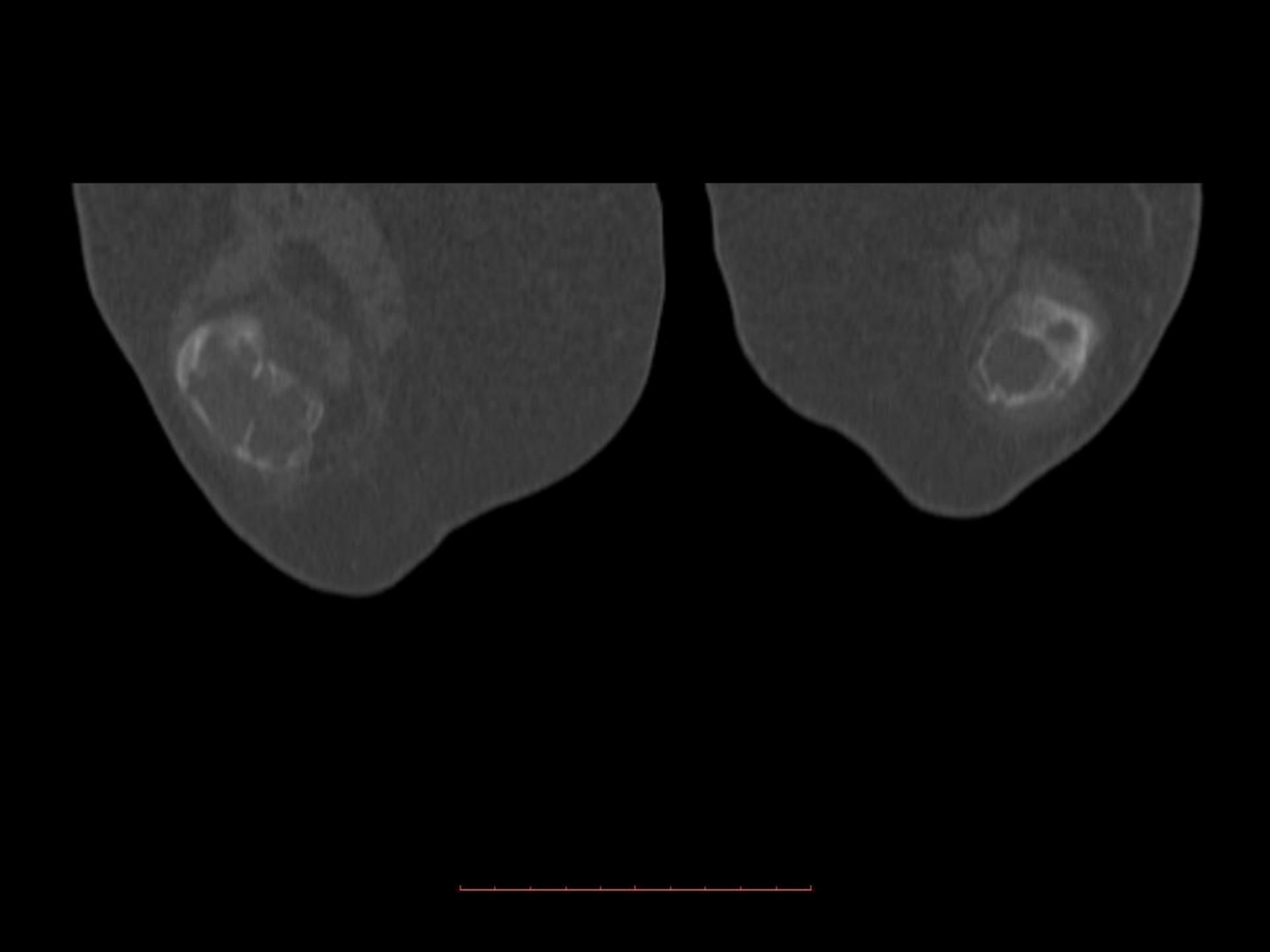

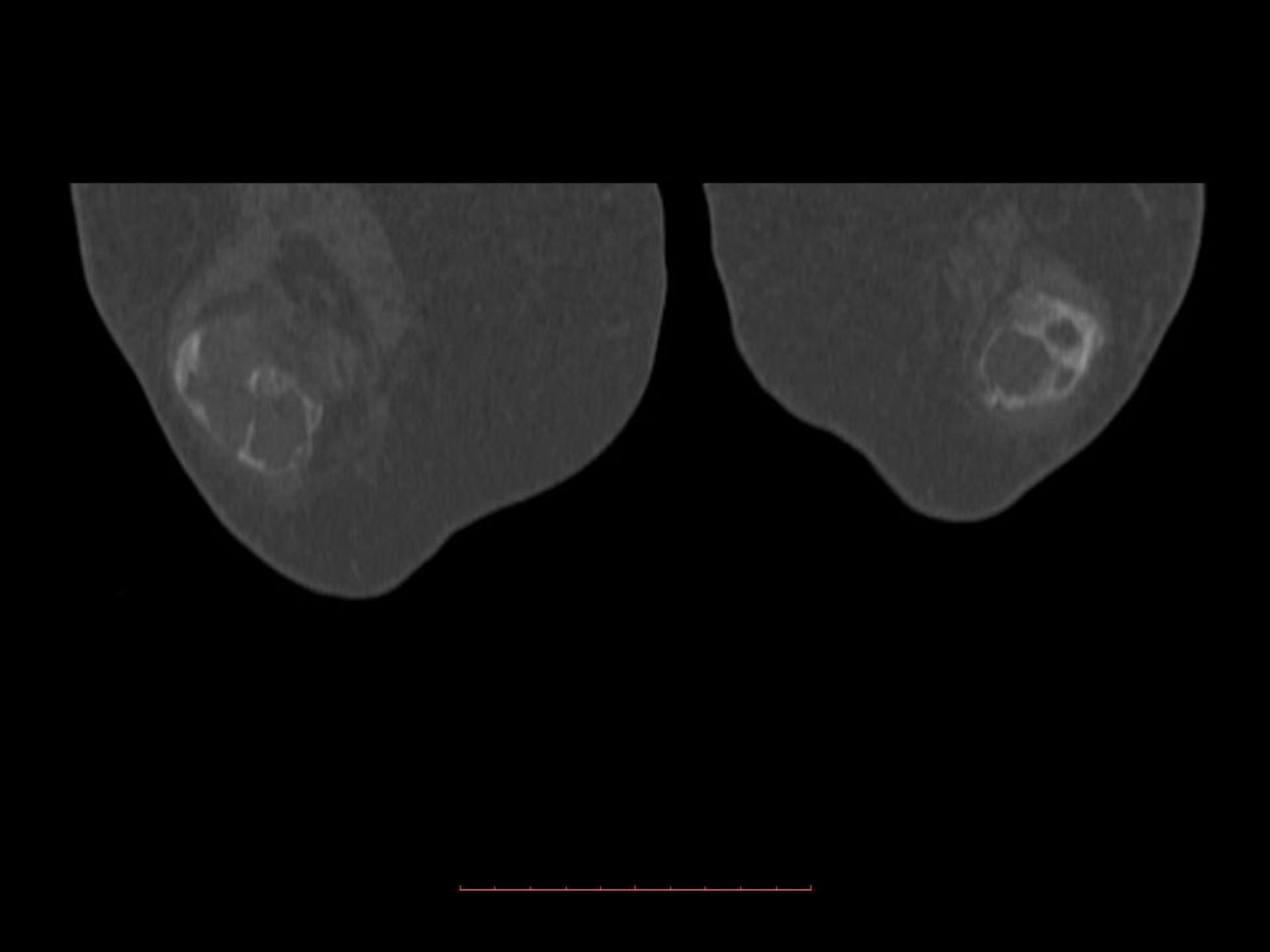

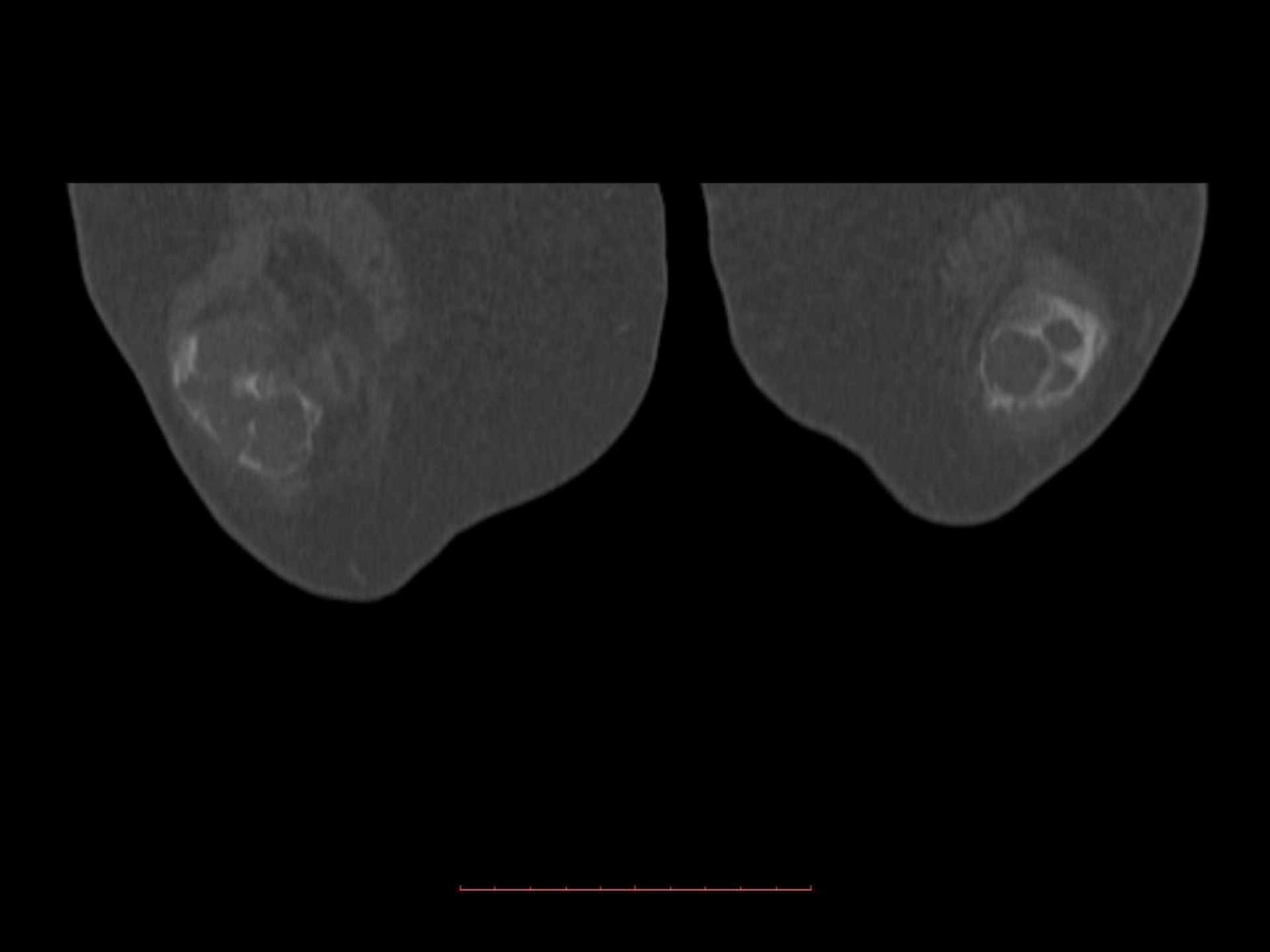

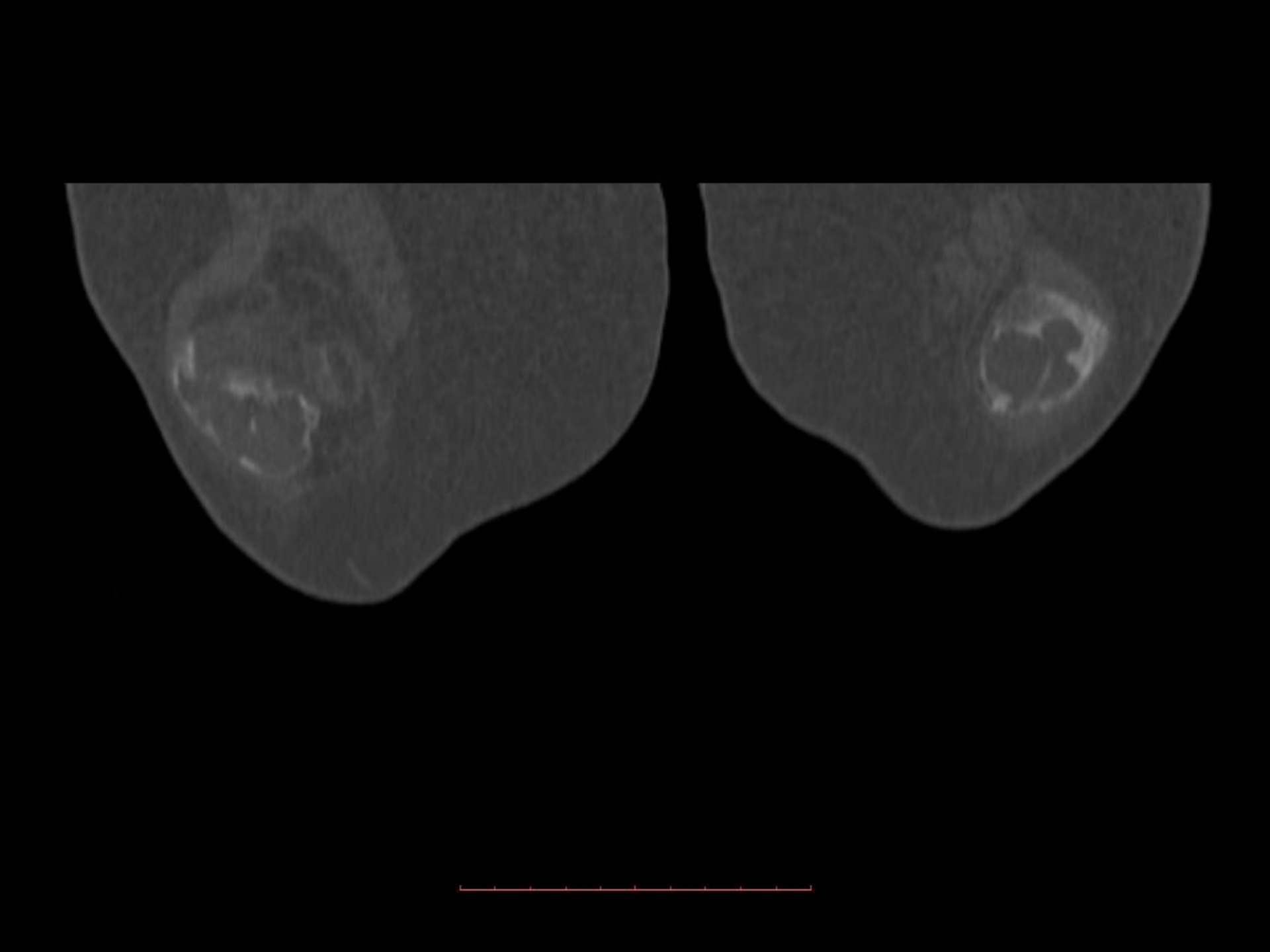

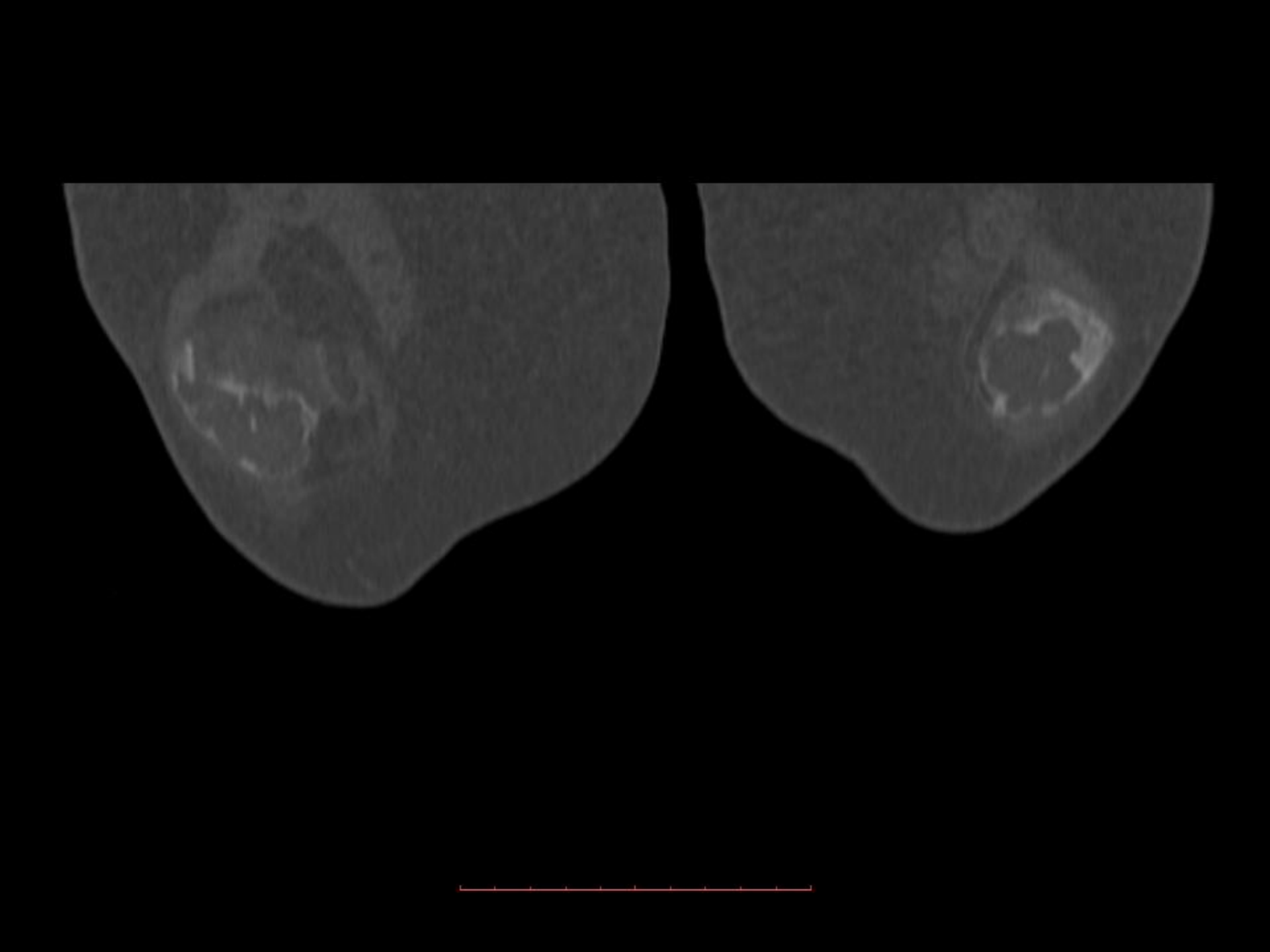

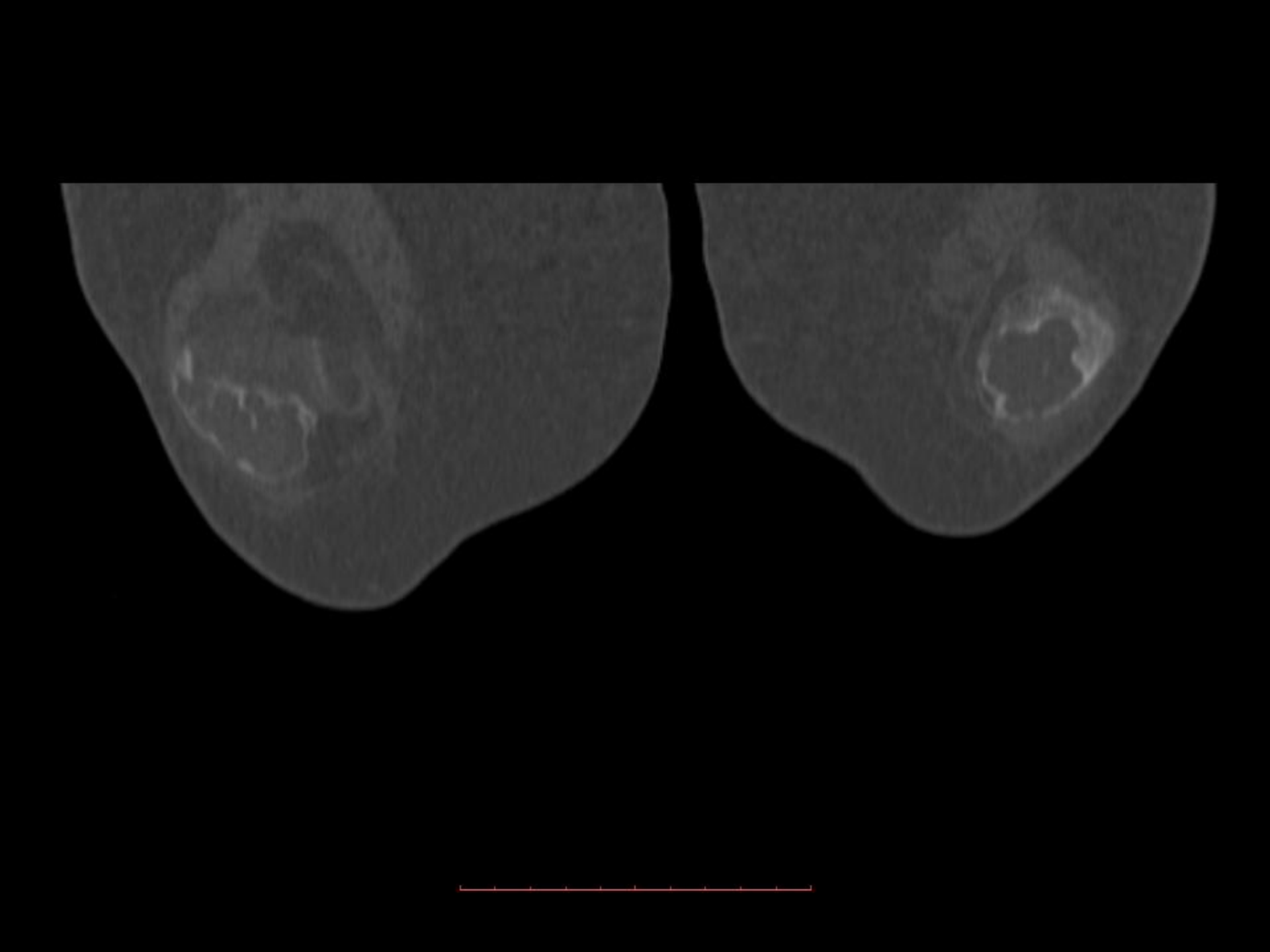

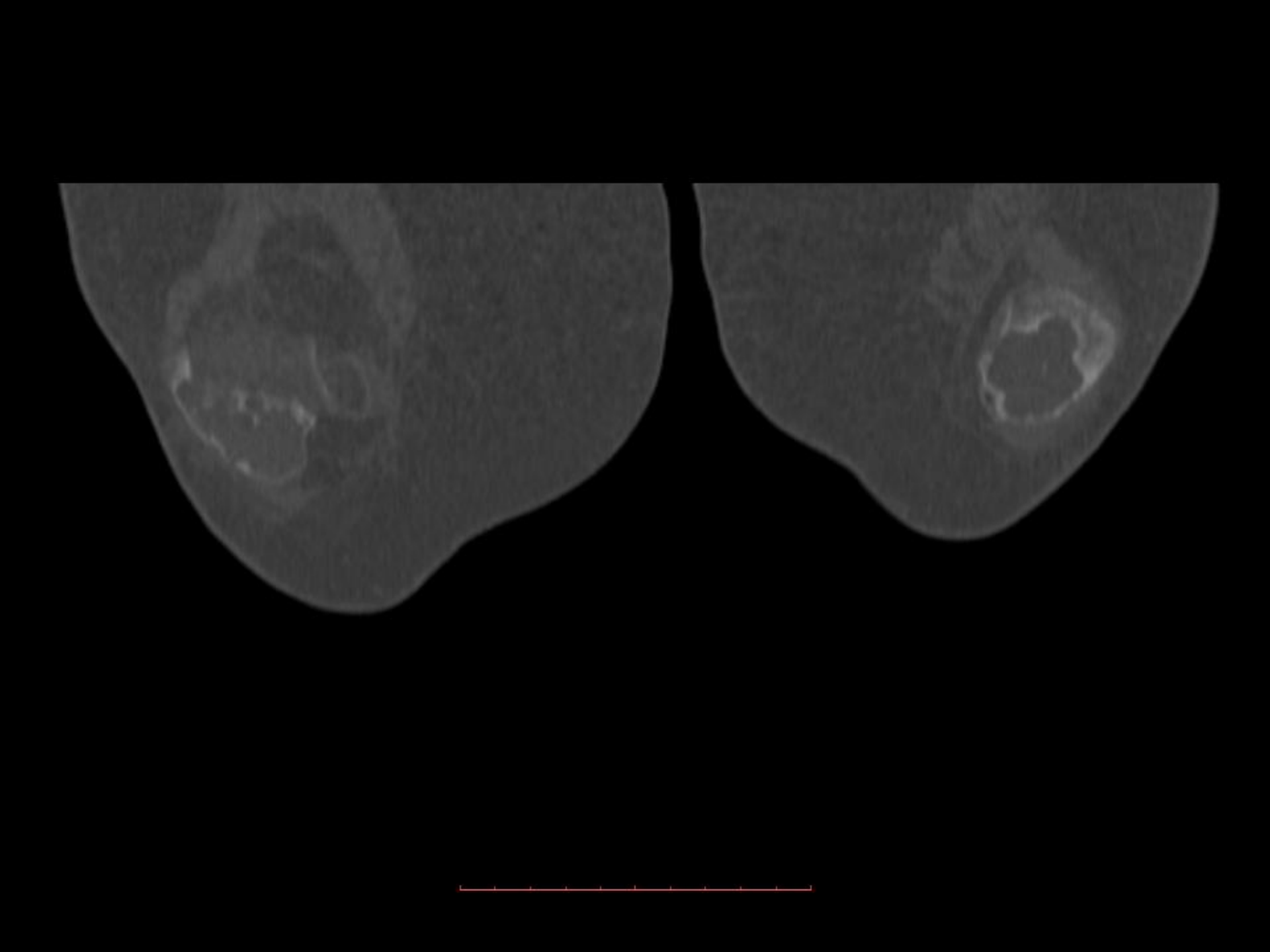

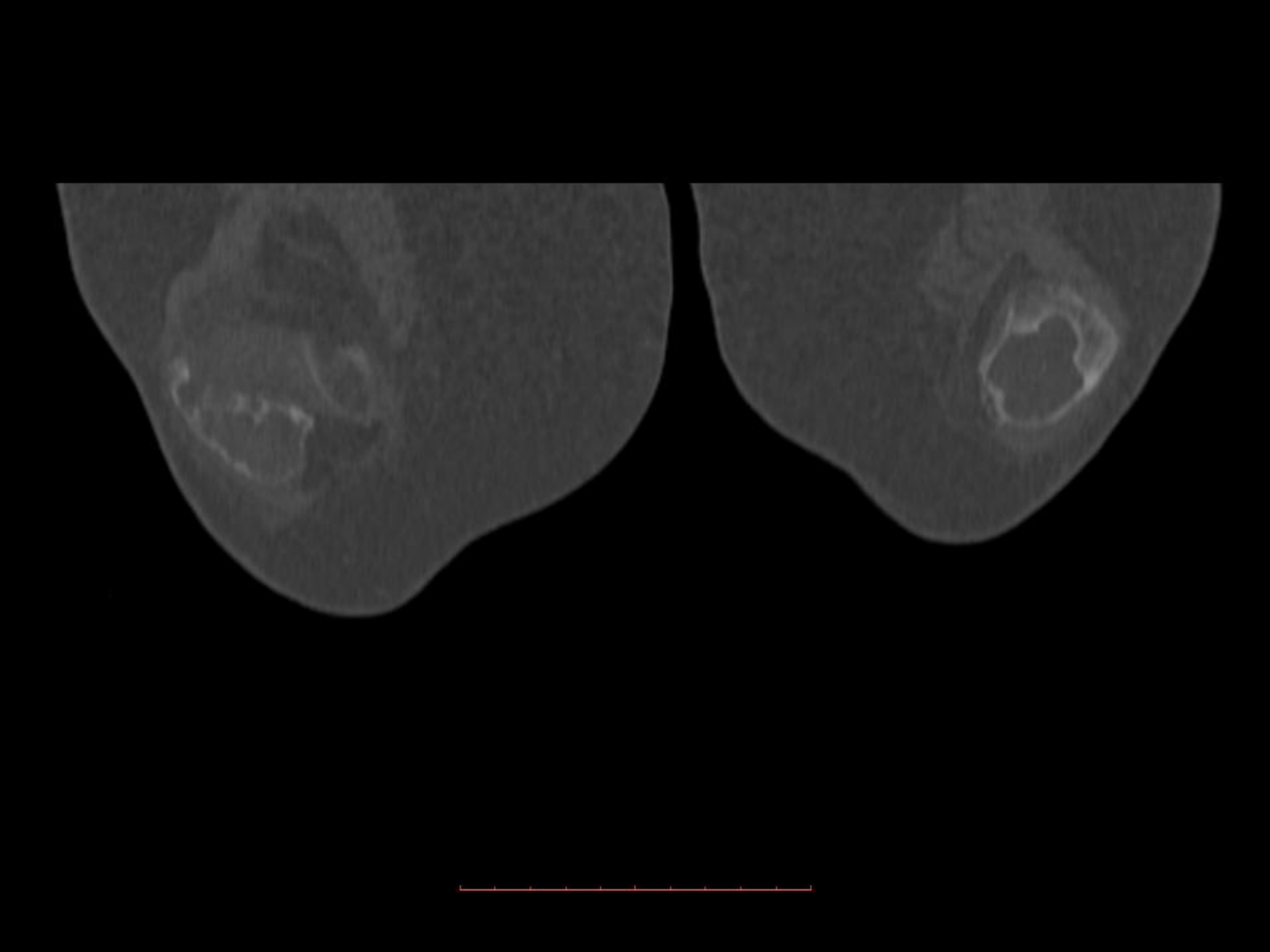

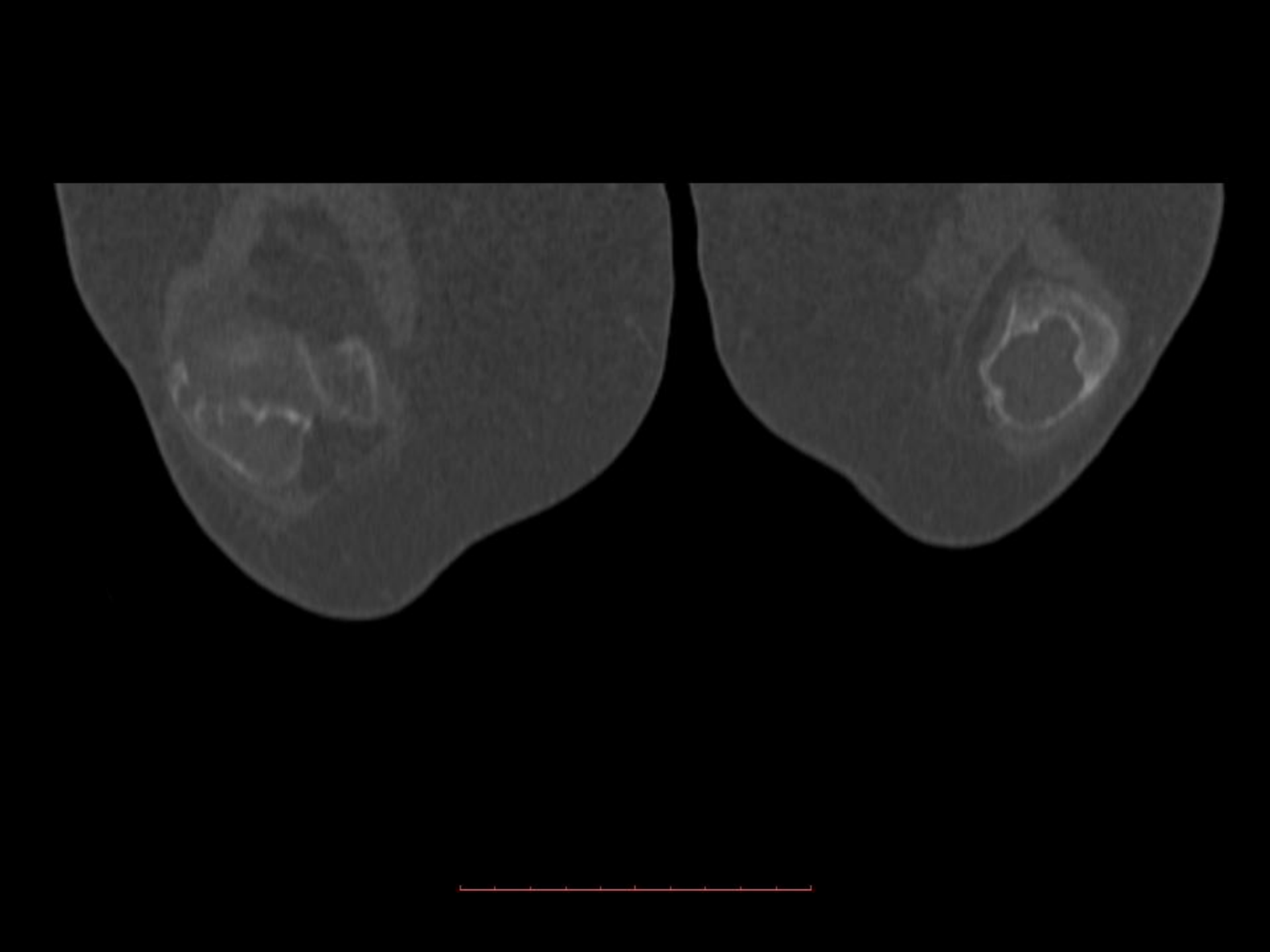

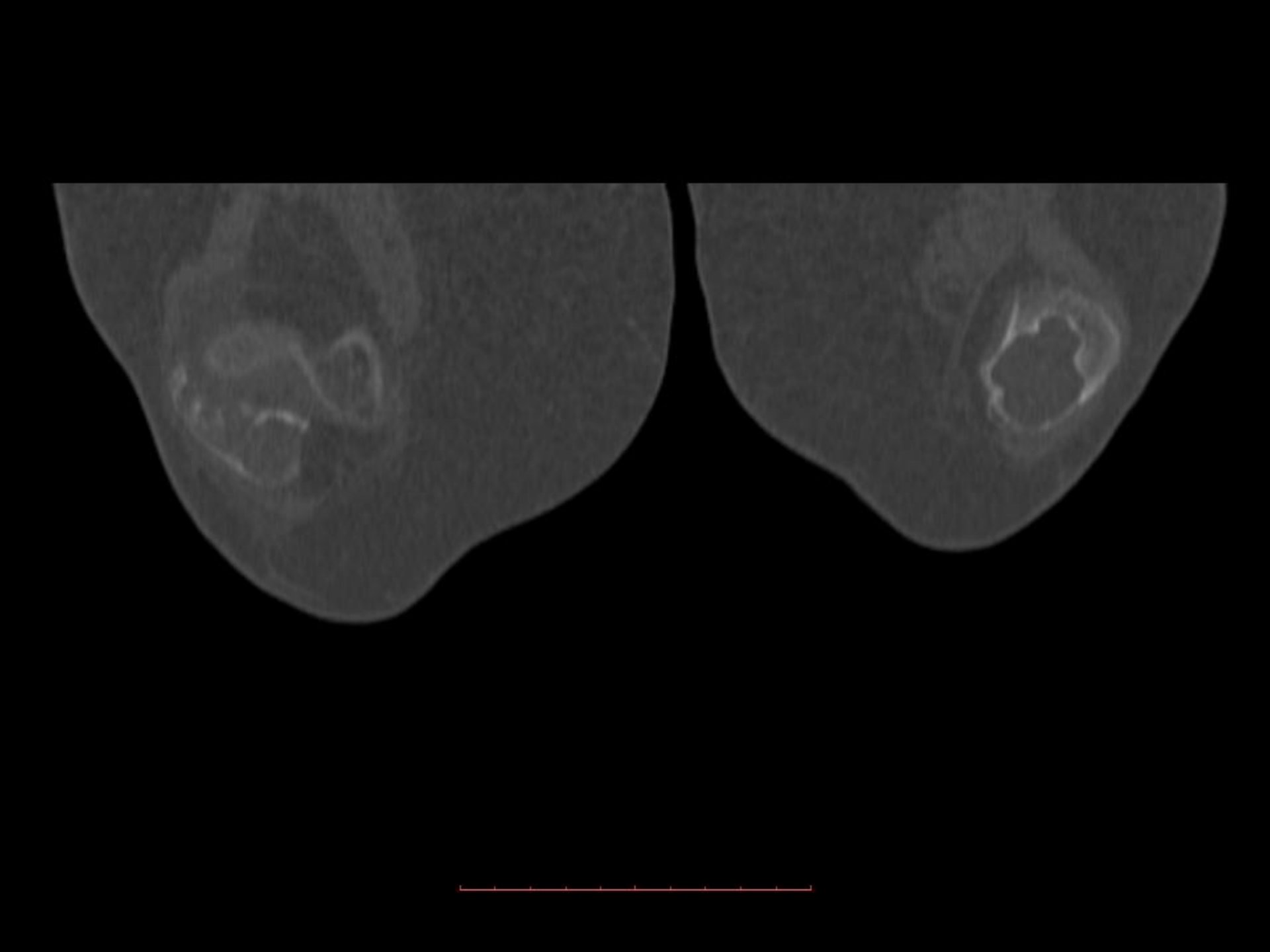

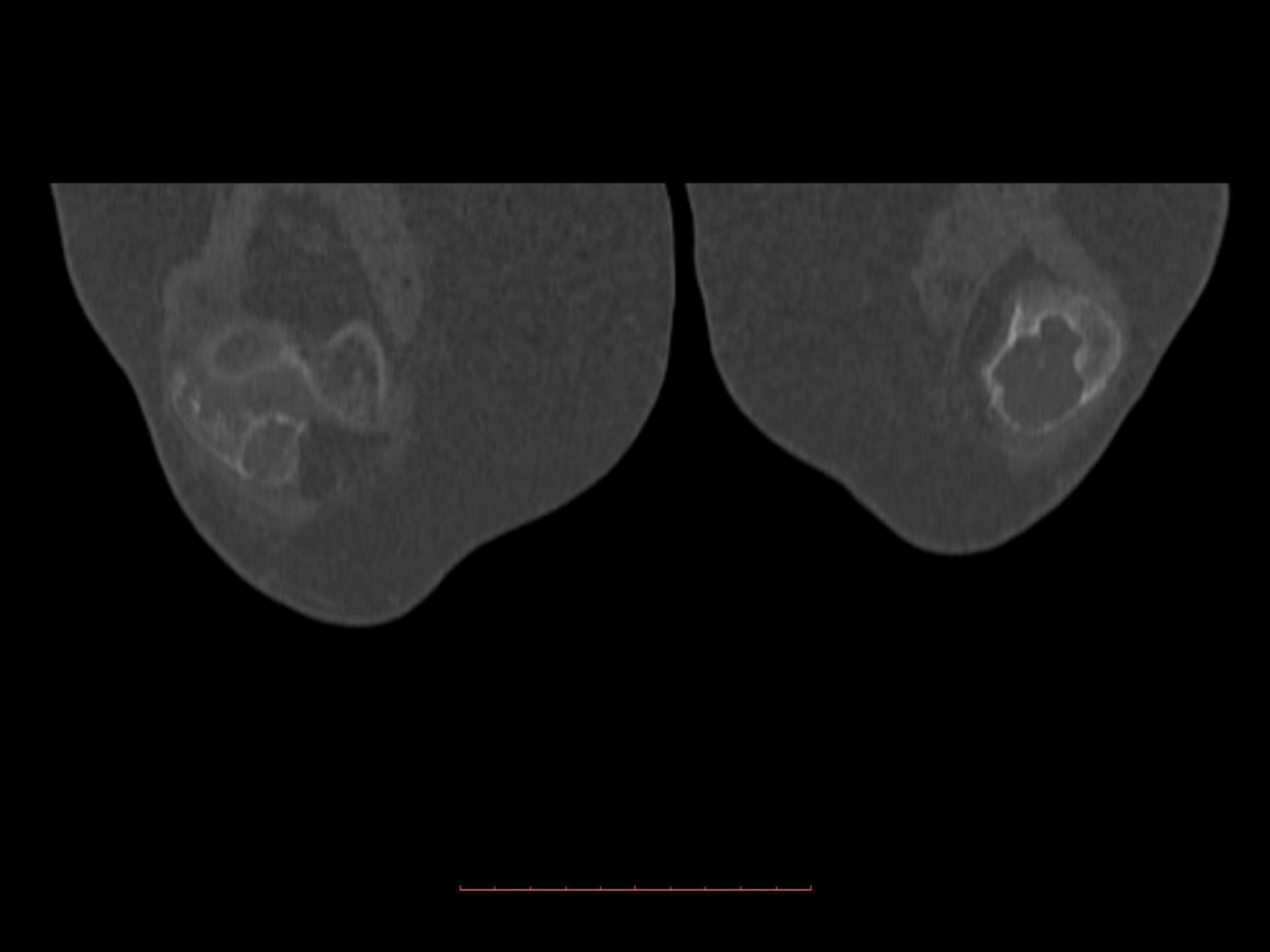

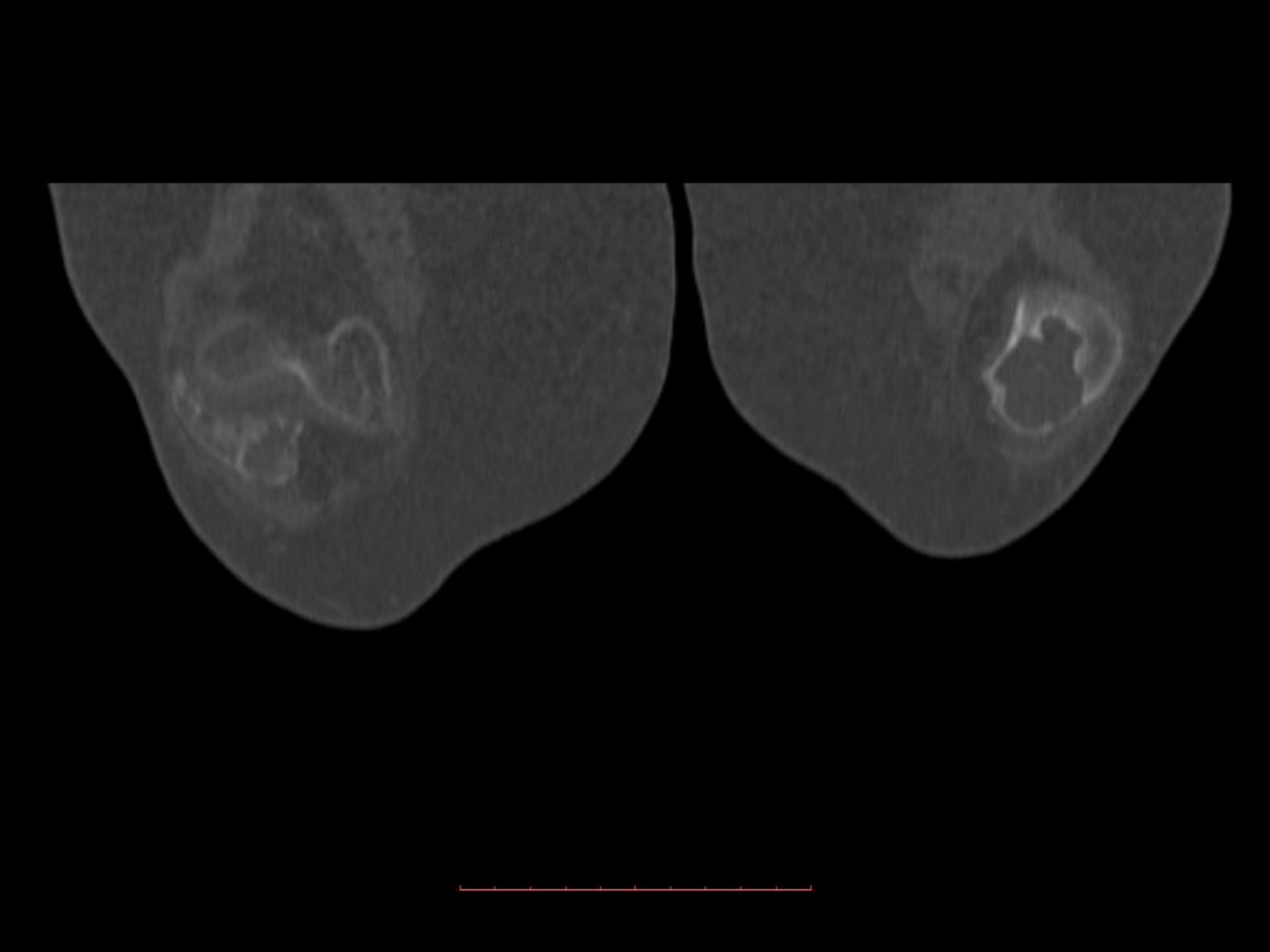

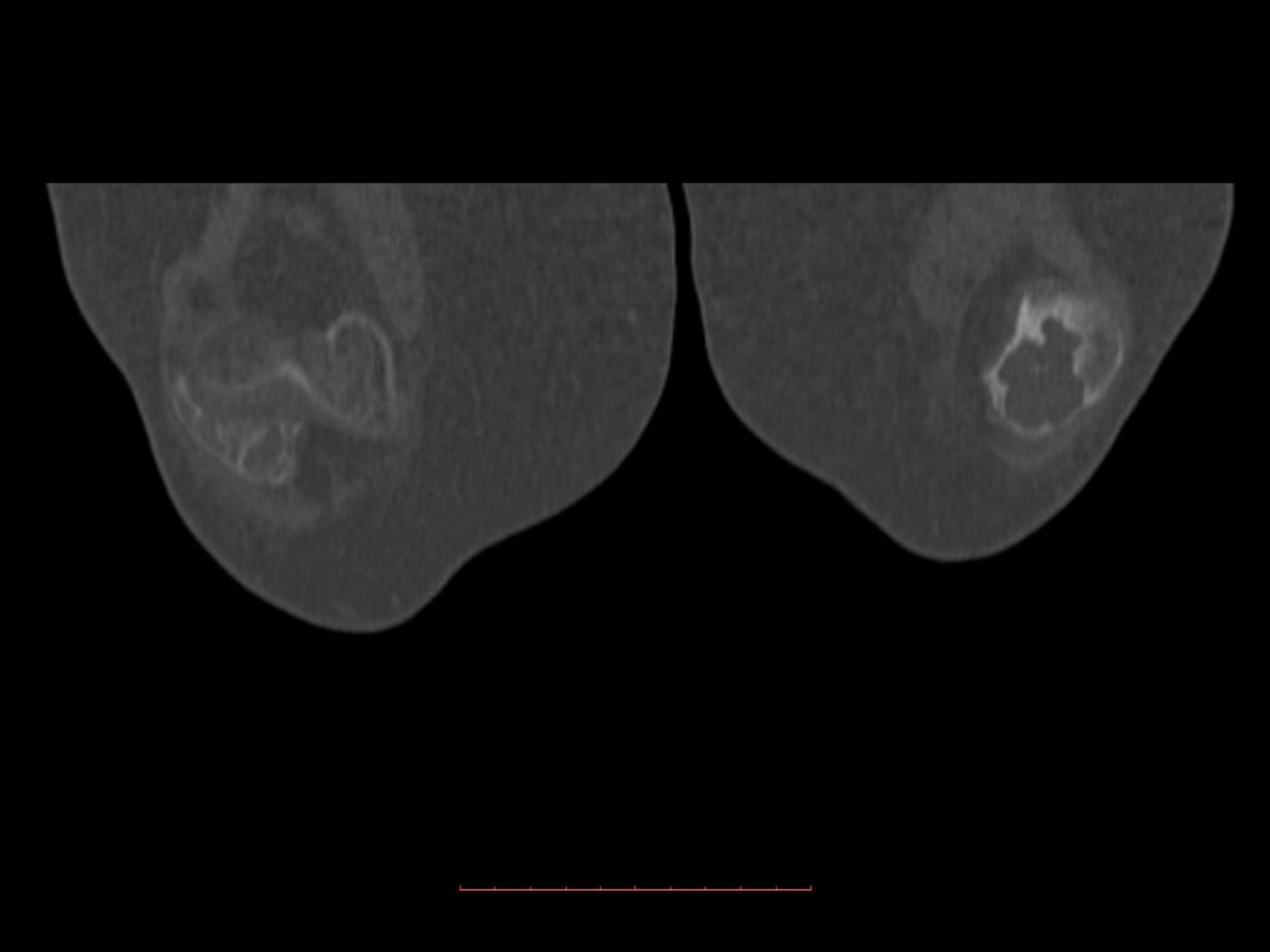

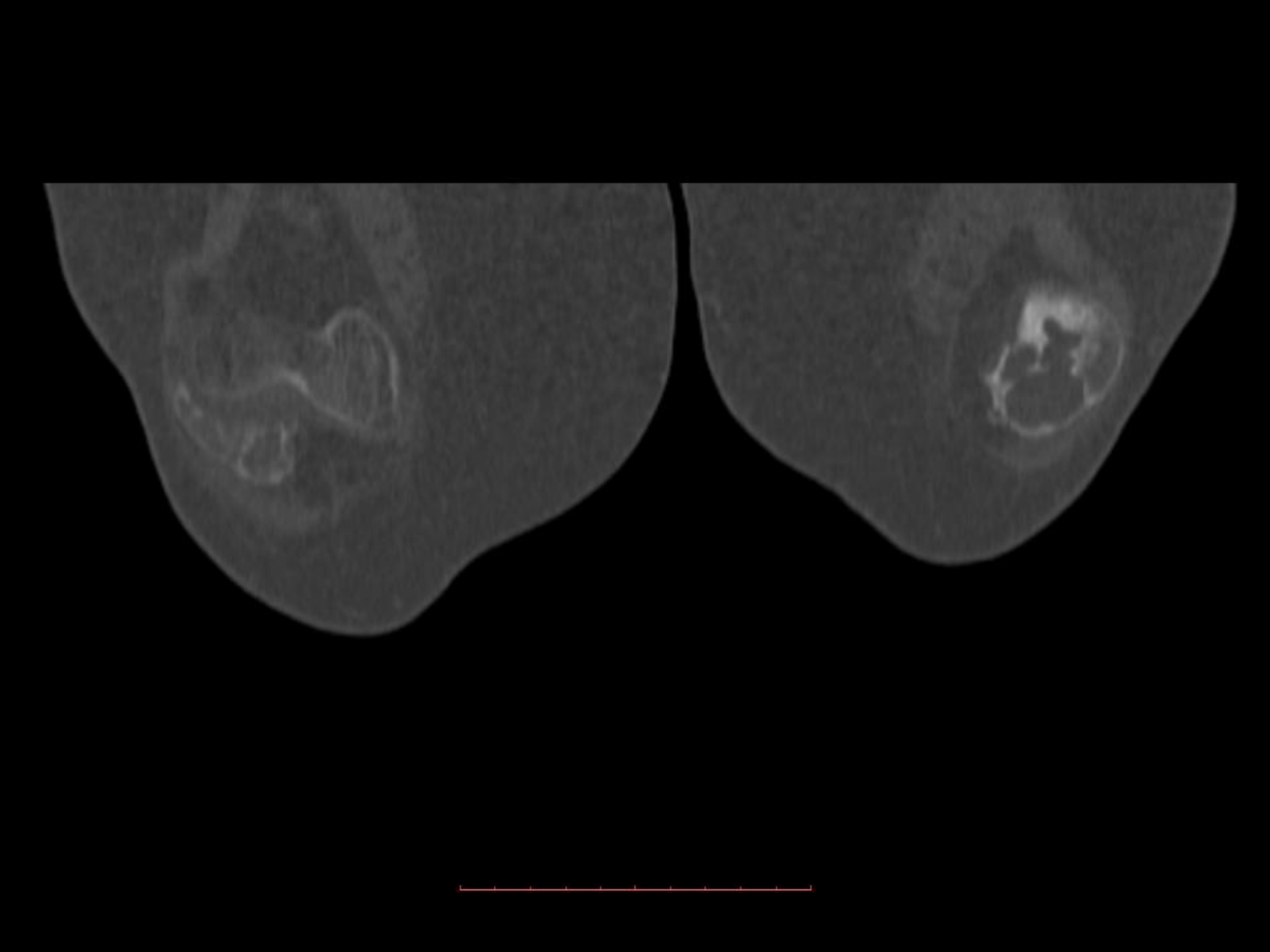

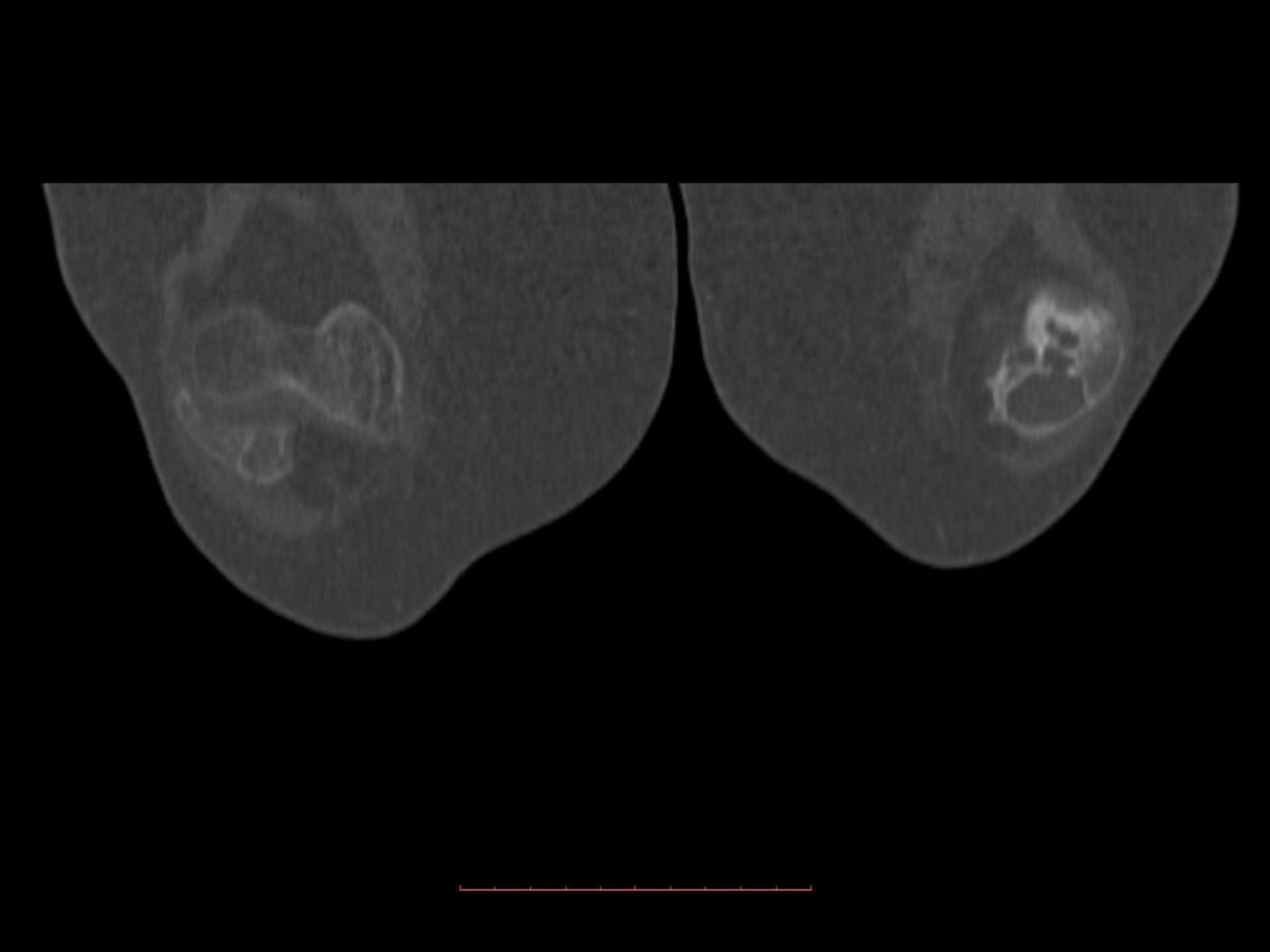

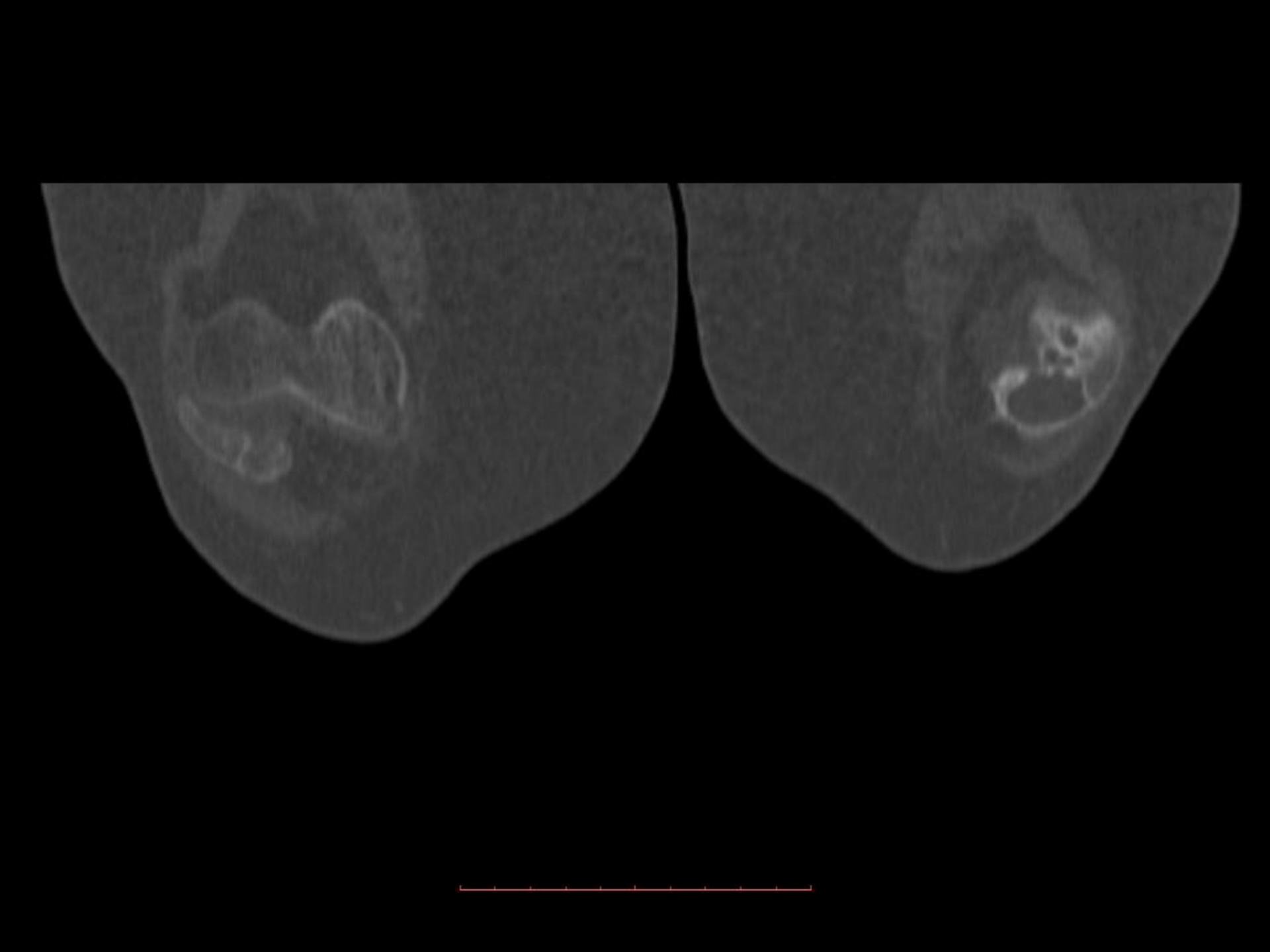

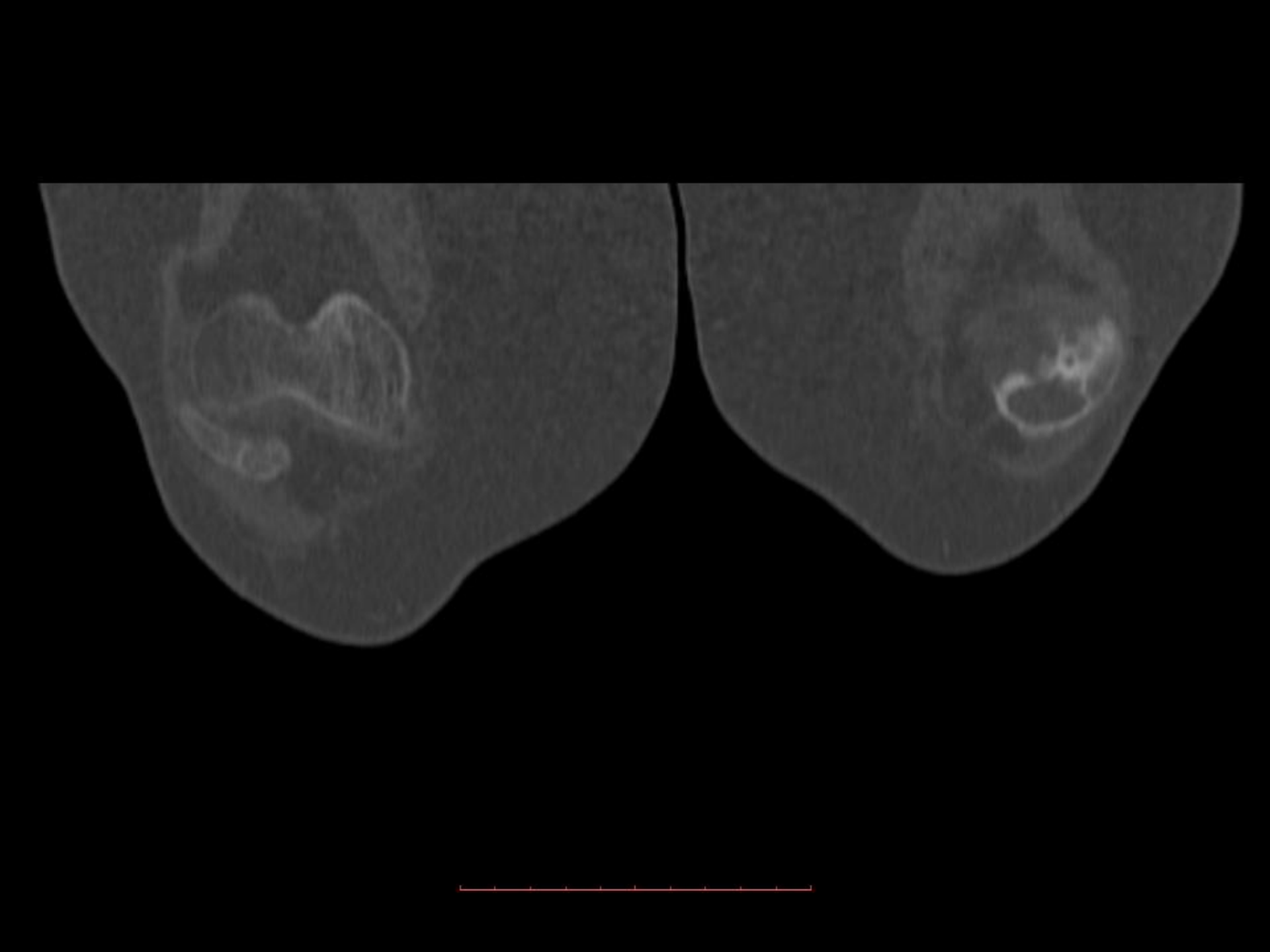

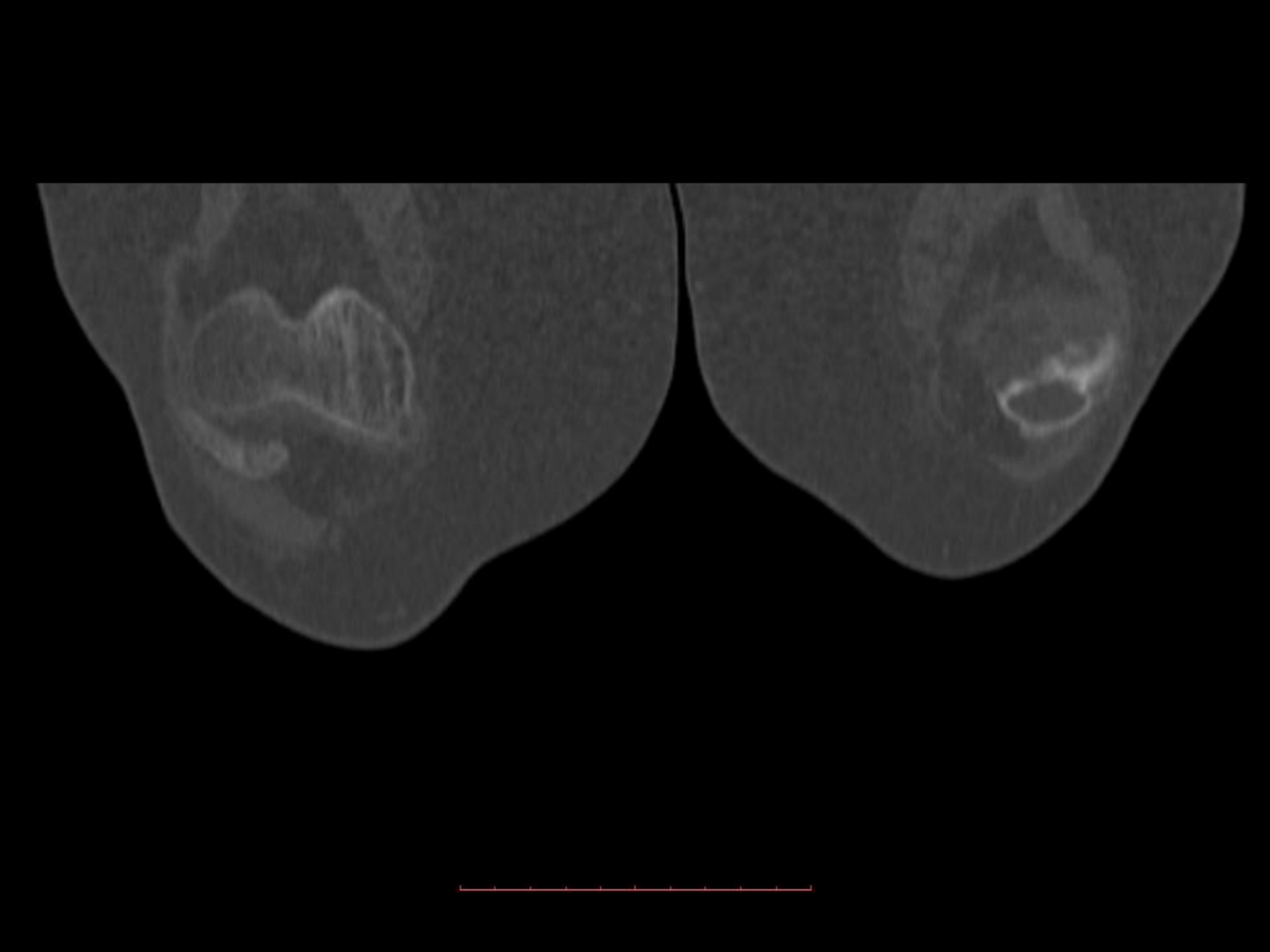

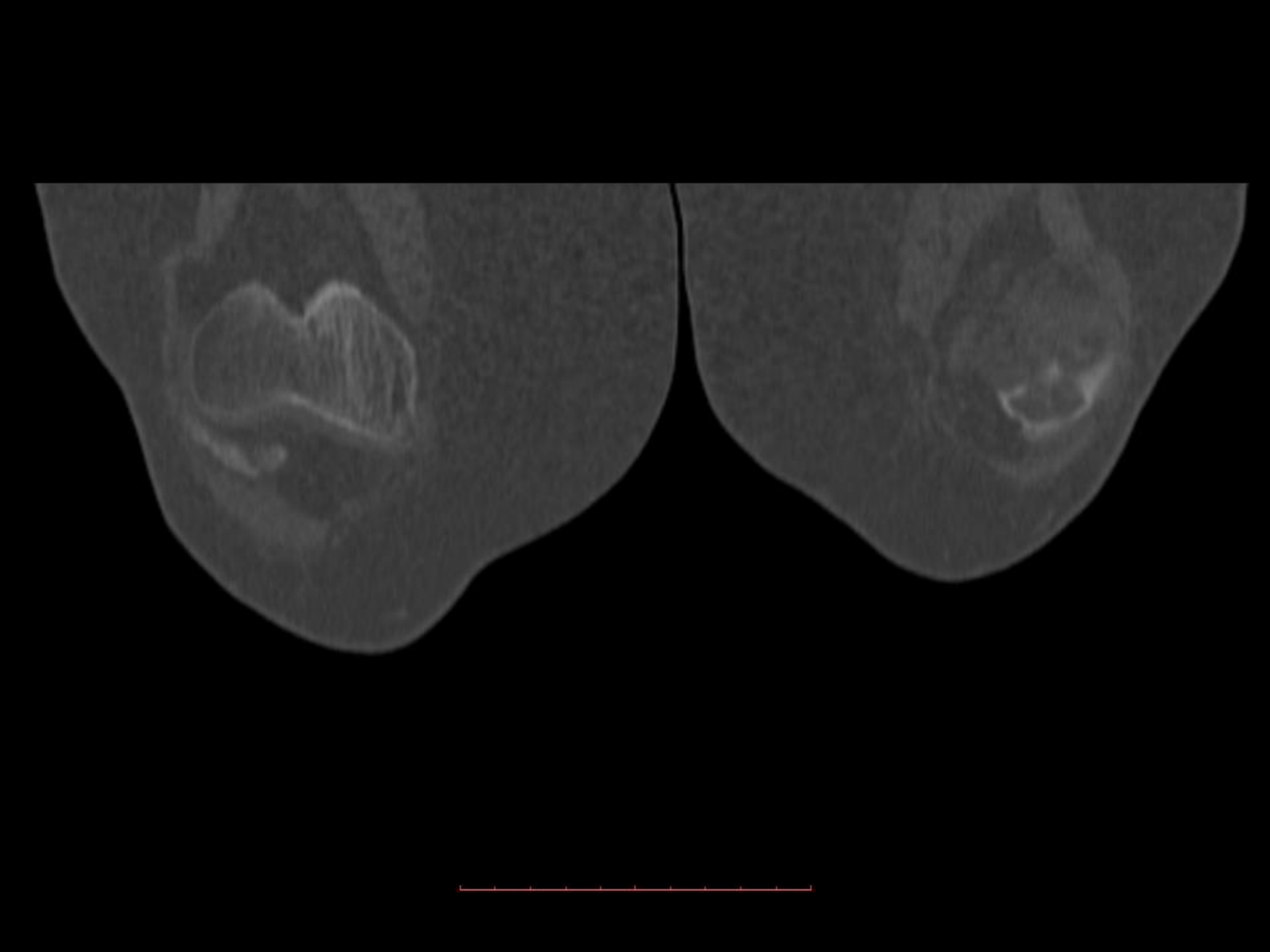

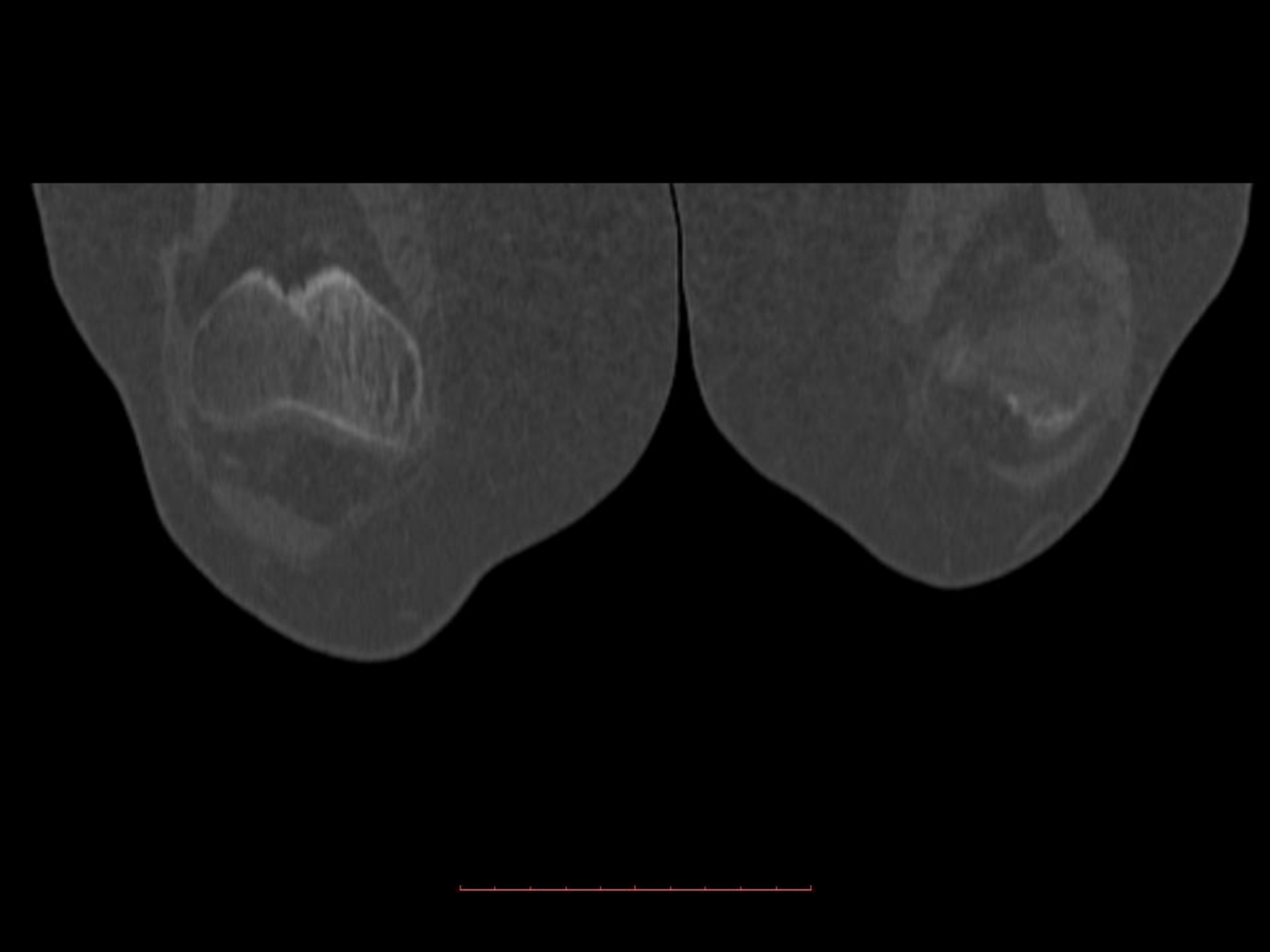

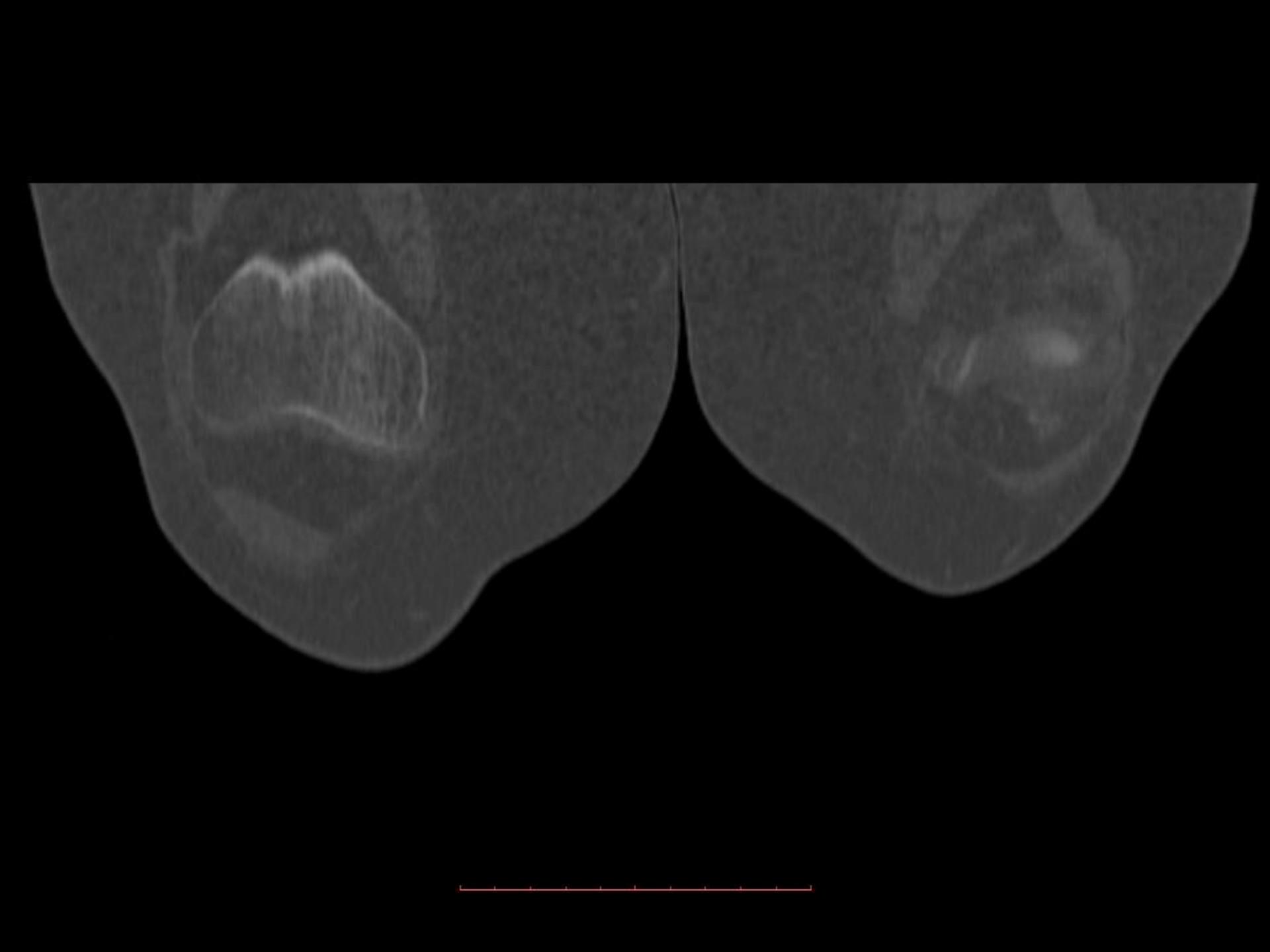

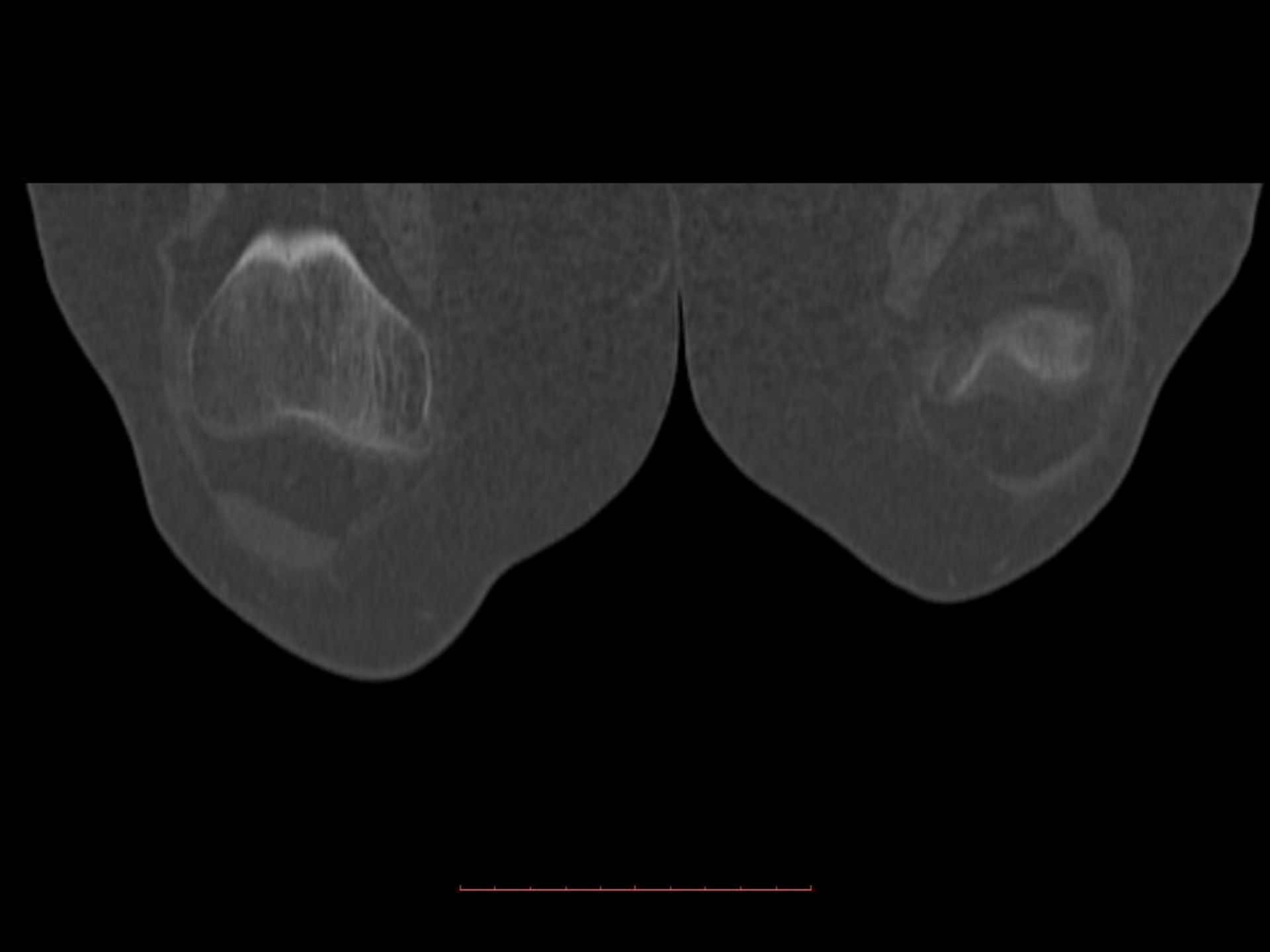

Achados na TC

- Alteração da normal morfologia de ambas as rótulas;
- Presença de formações líticas expansivas lobuladas;
- Marcado afilamento e irregularidade difusa cortical, não sendo possível excluir perda da sua integridade.
- Sem aparente massa tecidual envolvente.
- Identifica-se alguma densificação intra-articular, podendo traduzir a presença de derrame de natureza não específica.

Características: Não agressivo vs Agressivo

A favor de processo benigno:

- Zona de transição estreita; ✓
- Lesão com contornos bem definidos; ✓
- Marginação esclerótica à volta da lesão; ✓
- Cortical integra; ✗
- Reacção perióstica compacta. ✓

A favor de malignidade:

- Sem marginação esclerótica; ✗
- Rotura da cortical; ✓
- Limites mal definidos; ✗
- Reacção perióstica complexa: lamelar, triângulo de Codman, raios de sol. ✗ ✗
- Massa de tecidos moles. ✗

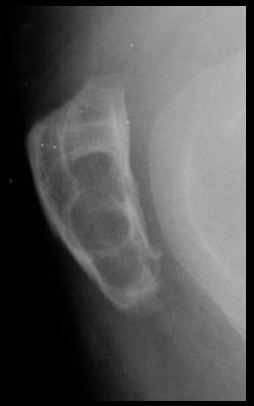

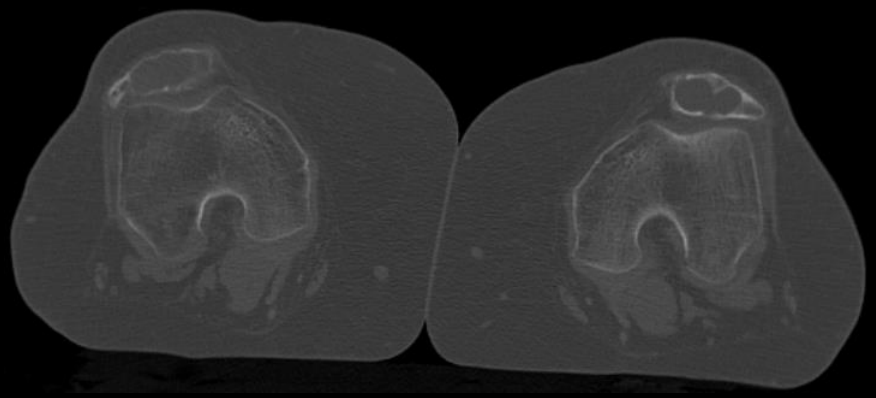

Diagnóstico Diferencial

- Os ossos do carpo, tarso e **rótula** têm comportamento de epífise no que trata ao diagnóstico diferencial de lesões ósseas.

- Lesões líticas nessas zonas tem o diagnóstico diferencial similar ao das lesões epifisárias.

Diagnóstico Diferencial

Lesões ósseas líticas na rótula

- Tumor de células gigantes
- Condroblastoma
- Hiperparatiroidismo (tumor castanho)
- Quisto ósseo aneurismático
- Mieloma
- Metástases – Tiróide, Rim e Pulmão
- Infecção
- Granuloma Eosinofilico
- Osteoblastoma
- Displasia Fibrosa
- Encondroma
- Fibroma Condromixóide
- Defeito dorsal da rótula
- Fibroma não ossificante
- Quisto ósseo solitário

Diagnóstico Diferencial

Lesões ósseas líticas na rótula

- Tumor de células gigantes
- Condroblastoma
- Hiperparatiroidismo (tumor castanho)
- Quisto ósseo aneurismático
- Mieloma
- Metástases – Tiróide, Rim e Pulmão
- Infecção
- Granuloma Eosinofilico
- Osteoblastoma
- Displasia Fibrosa
- Encondroma
- Fibroma Condromixóide
- Defeito dorsal da rótula
- ~~Fibroma não ossificante~~
- ~~Quisto ósseo solitário~~

Excluir porque não surgem nas epífises!

Diagnóstico Diferencial

Lesões ósseas líticas na rótula

- Tumor de células gigantes
- Condroblastoma
- Hiperparatiroidismo (tumor castanho)
- Quisto ósseo aneurismático
- Mieloma
- Metástases – Tiróide, Rim e Pulmão
- Infecção

- Granuloma Eosinofílico
- Osteoblastoma
- Displasia Fibrosa
- Encondroma
- Fibroma Condromixóide
- Defeito dorsal da rótula

Diagnóstico Diferencial

Lesões ósseas líticas na rótula

- Tumor de células gigantes
- Condroblastoma
- Hiperparatiroidismo (tumor castanho)
- Quisto ósseo aneurismático
- Mieloma
- Metástases – Tiróide, Rim e Pulmão
- Infecção

- ~~Granuloma Eosinofílico~~
- ~~Osteoblastoma~~
- ~~Displasia Fibrosa~~
- ~~Encondroma~~
- ~~Fibroma Condromixóide~~
- ~~Defeito dorsal da rótula~~

Diagnóstico Diferencial

Lesões ósseas líticas na rótula

- Tumor de células gigantes
- Condroblastoma
- Hiperparatiroidismo (tumor castanho)
- Quisto ósseo aneurismático
- Mieloma
- Metástases – Tiróide, Rim e Pulmão
- Infecção

Diagnóstico Diferencial

Tumor de células gigantes

- Quase exclusivamente em adultos;
- 3ª década de vida;
- Epífises. Abaula a superfície articular (exceto na pelve e nas apófises). Localização excêntrica;
- Zona de transição bem definida e bordo não esclerótico (não se aplica à pelve nem ao calcâneo);
- Maiores que os condroblastomas;
- **Padrão de destruição óssea** envolve frequentemente **>75%** da rótula;
- Cortical fina;
- Podem estar associadas a expansão da rótula.

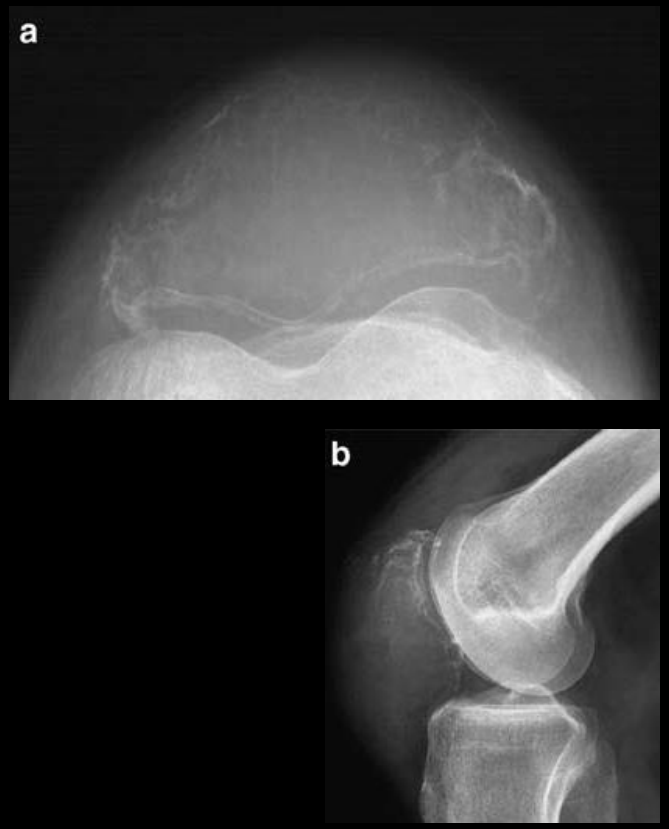

Lesão lítica que provoca expansão marcada da rótula.

Eur Radiol (2009) 19: 701–712
DOI 10.1007/s00330-008-1180-x

Diagnóstico Diferencial

Condroblastoma

- Raro;
- Apenas nas epífises;
- 2ª década de vida;
- 4-6% ocorrem na rótula;
- Calcificação interna frequentemente ausente (40-60%)
- Lesões osteolíticas, redondas ou lobuladas com bordo esclerótico bem definido.
- Os condroblastomas por si só não alteram o contorno da rótula, a expansão pode ser provocada pela formação de quisto ósseo aneurismático secundário.

- Eur Radiol (2009) 19: 701–712
DOI 10.1007/s00330-008-1180-x
- R.P. Moser, Jr., et al.: Chondroblastoma of the patella. Skeletal Radiol (1988) *17:413M19*

Diagnóstico Diferencial

Tumor Castanho

- Geralmente lesões puramente líticas.
- Quando o hiperparatiroidismo é tratado, o tumor castanho esclerosa e eventualmente desaparece.
- Podem apresentar nível líquido-líquido na RM.
- Para o diagnóstico é necessário evidência de outros sinais radiológicos de hiperparatiroidismo - reabsorção óssea subperióstea.

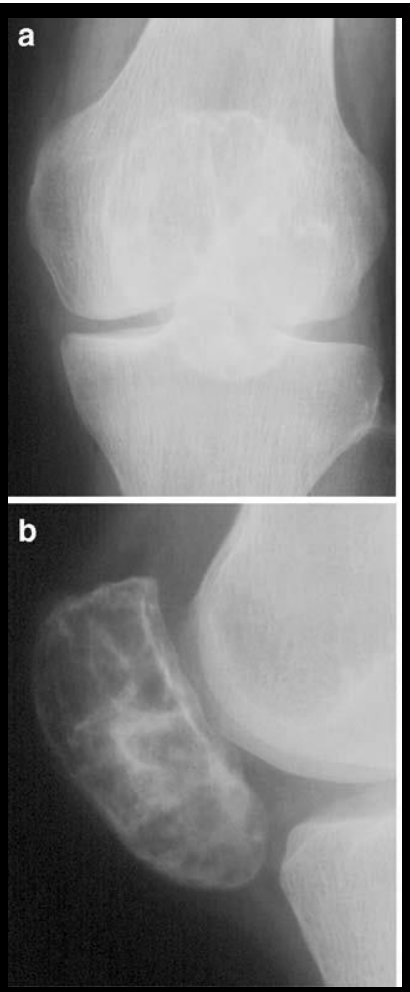

Eur Radiol (2009) 19: 701–712
DOI 10.1007/s00330-008-1180-x

Diagnóstico Diferencial

Quisto ósseo aneurismático

- <30 anos;
- Sempre expansivo;
- Lesão lucente que pode ter septações.
- Nível líquido/líquido em RM (não específico)
- Dois tipos:

- **Primário** (sem causa ou não associado a outras lesões);
- **Secundário** (associado a outra lesão ou trauma) – tumor de células gigantes, osteossarcoma.

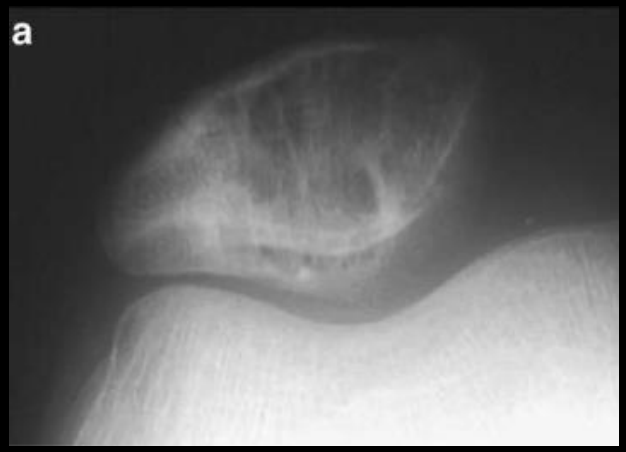

Eur Radiol (2009) 19: 701–712
DOI 10.1007/s00330-008-1180-x

Diagnóstico Diferencial

Infecção

- Osteomielite da rótula é muito rara nos adultos e em crianças < 5 anos.
- Há poucos casos descritos na literatura, maioria em adolescentes e imunodeprimidos.
- A incidência de osteomielite é o espelho da vascularização da rótula, que é pobre quando não está ainda ossificada (< 5 anos). A vascularização então aumenta durante a ossificação (até aos 15 anos) e volta a diminuir de novo quando o processo de ossificação está concluído.
- Aspectos radiológicos não especificos.

Lesão osteolítica no bordo anterior da rótula. Rapaz, 7 anos.

Eur Radiol (2009) 19: 701–712
DOI 10.1007/s00330-008-1180-x

Diagnóstico diferencial

Mieloma Múltiplo:

- > 40 anos;
- Outras lesões líticas conhecidas.

Metástases:

- > 40 anos;
- Tumor primário conhecido, nomeadamente da tiróide, renal ou pulmonar;

Diagnóstico Diferencial

Lesões ósseas líticas na rótula

- Tumor de células gigantes
- Condroblastoma
- Hiperparatiroidismo (tumor castanho)
- Quisto ósseo aneurismático
- Mieloma
- Metástases – Tiróide, Rim e Pulmão
- Infecção

Diagnóstico Diferencial

Lesões ósseas líticas na rótula

- Tumor de células gigantes
- Condroblastoma
- Hiperparatiroidismo (tumor castanho)
- Quisto ósseo aneurismático
- ~~Mieloma~~
- ~~Metástases – Tiróide, Rim e Pulmão~~
- ~~Infecção~~

Diagnóstico Diferencial

Lesões Múltiplas!

Diagnóstico Diferencial

Lesões ósseas líticas na rótula

- Tumor de células gigantes
- Condroblastoma
- Hiperparatiroidismo (tumor castanho)
- Quisto ósseo aneurismático

Diagnóstico Diferencial

Lesões ósseas líticas na rótula

- ~~Tumor de células gigantes~~
- ~~Condroblastoma~~
- Hiperparatiroidismo (tumor castanho)
- ~~Quisto ósseo aneurismático~~

Diagnóstico Diferencial

Tumores castanhos:

- Idade favorável (20-40 anos);
- Mais frequente em mulheres (3:1);

- *Outros sinais de hiperparatiroidismo?*

O que fazer a seguir...

- Cintigrafia óssea?
- RM?
- Biópsia?

Biópsia guiada por TC

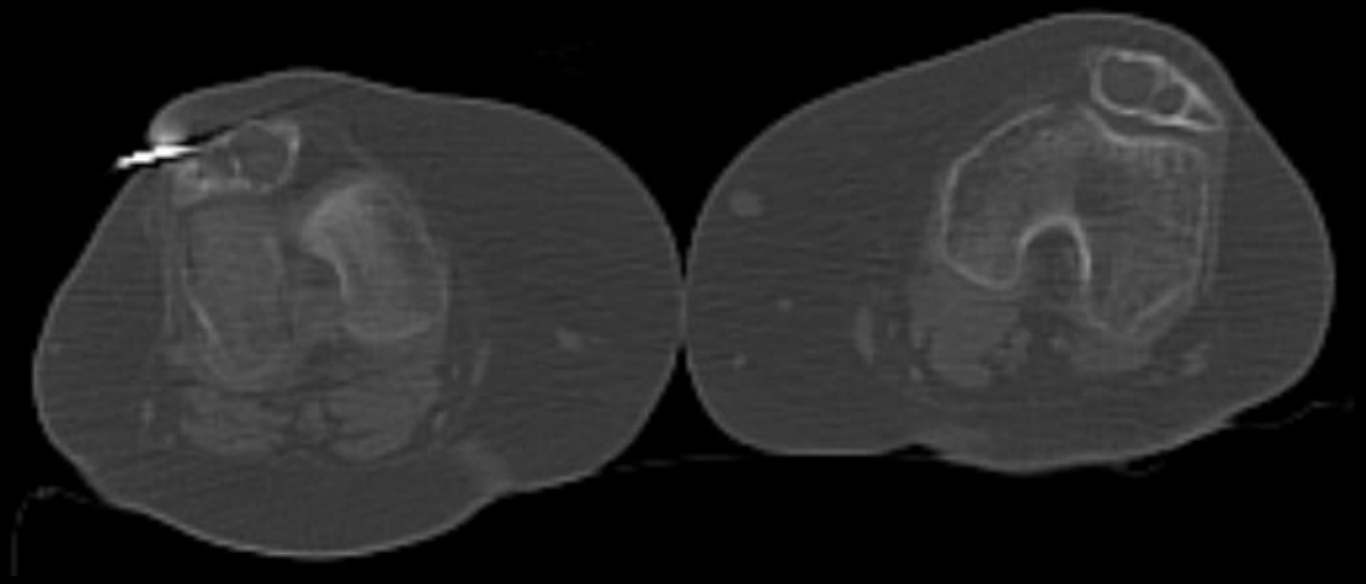

Proliferação fusocelular com células gigantes multinucleadas e pigmento hemossidérico. Os aspectos morfológicos observados enquadram-se no diagnóstico de tumor de células gigantes.

No entanto atendendo à localização e bilateralidade, deverá ser excluído tumor do hiperparatiroidismo de características morfológicas idênticas.

Caso clínico

- Estudo analítico:
  - Hemograma e BQ N
  - F. Renal e Tiroidea N
  - ⬆ ***Cálcio 12.3 mg/dL (8.8 - 10.6)***
  - ⬆ ***PTH- 2026 (N 9-72)***

Ecografia Cervical

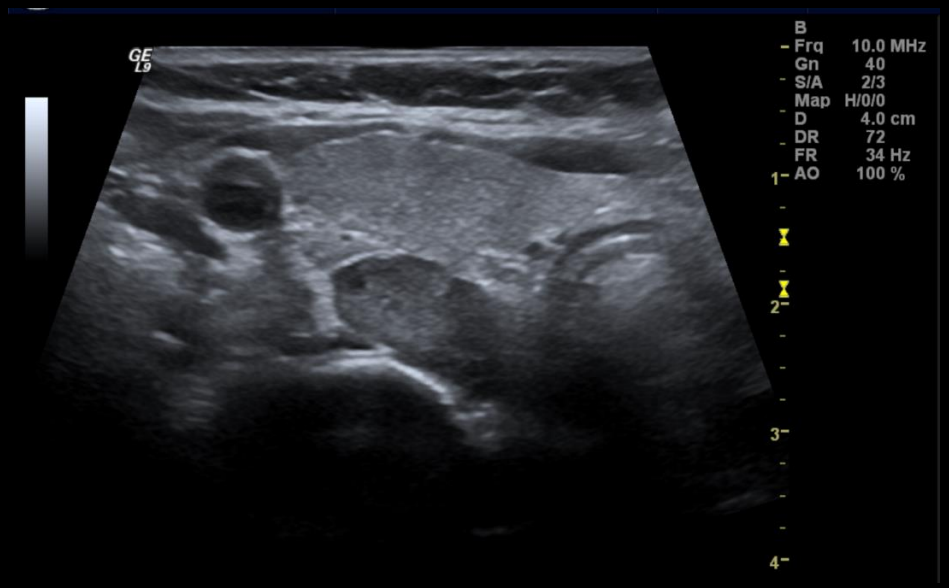

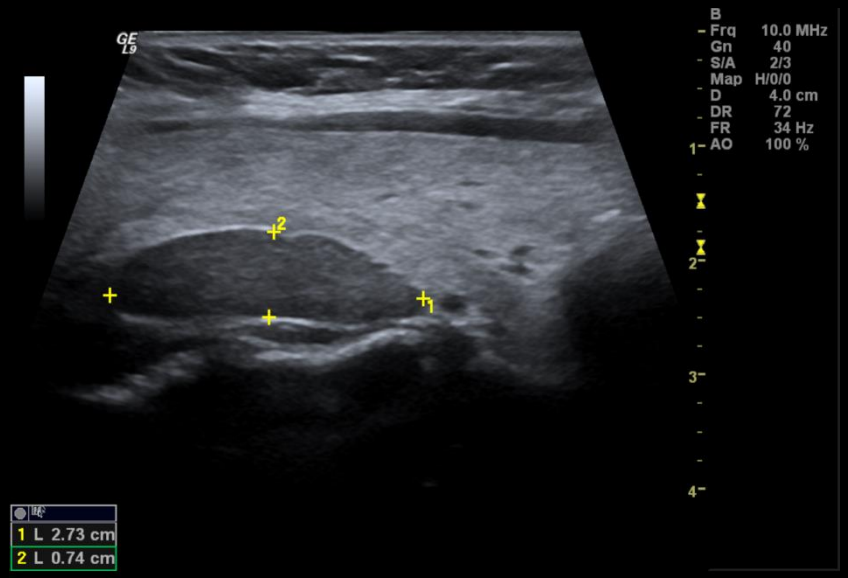

- Em topografia posterior ao lobo direito da tiróide, observamos formação nodular de limites bem definidos, hipoecogénica e homogénea, medindo 2,7 x 0,7 cm, em relação provável com ***adenoma da glândula paratiróide.***

Caso Clínico

Cintigrafia com 99 mTc – SESTAMIBI:

- Adenoma funcionante da paratiroide superior direita.

Tratamento

- Correcção de hipercalcemia.
- Administração de bifosfonatos.
- Excisão de adenoma funcionante da paratiróide.

Anatomia Patológica

- Lesão que se caracteriza por uma proliferação de células de tamanho intermédio a grande com citoplasma clarificado e núcleos arredondados ou ovoides, identificando-se muito focalmente células com núcleos bizarros. Identificam-se também pequenos focos de células principais. As células dispõem-se em pequenos ninhos, separados por septos conjuntivos. Não se observam mitoses, nem invasão vascular, nem invasão peri-neural. A periferia desta lesão coincide em grande parte com a cápsula do órgão, identificando-se apenas muito focalmente uma fina faixa de parênquima paratiroideu conservado.

Conclusão:

A morfologia observada favorece o diagnóstico de ***adenoma de células claras da paratiroide.***

Diagnóstico

Tumores castanhos em ambas as rótulas por hiperparatiroidismo primário (adenoma da paratiróide direita).

Hiperparatiroidismo

Primário:

- 3x> nas mulheres
- Aumento da secreção de PTH e hipercalcemia:
  - Adenomas (90%)
  - Hiperplasias (7%)
  - Carcinoma (3%)

Secundário:

- DRC : em resposta à hipocalcemia (diminuição da produção renal de 1,25-dihidroxi-vitamin D).

Terciário: Hipocalcemia e Hiperfosfatemia prolongada leva automatização da glândula paratiróide na produção contínua de PTH.

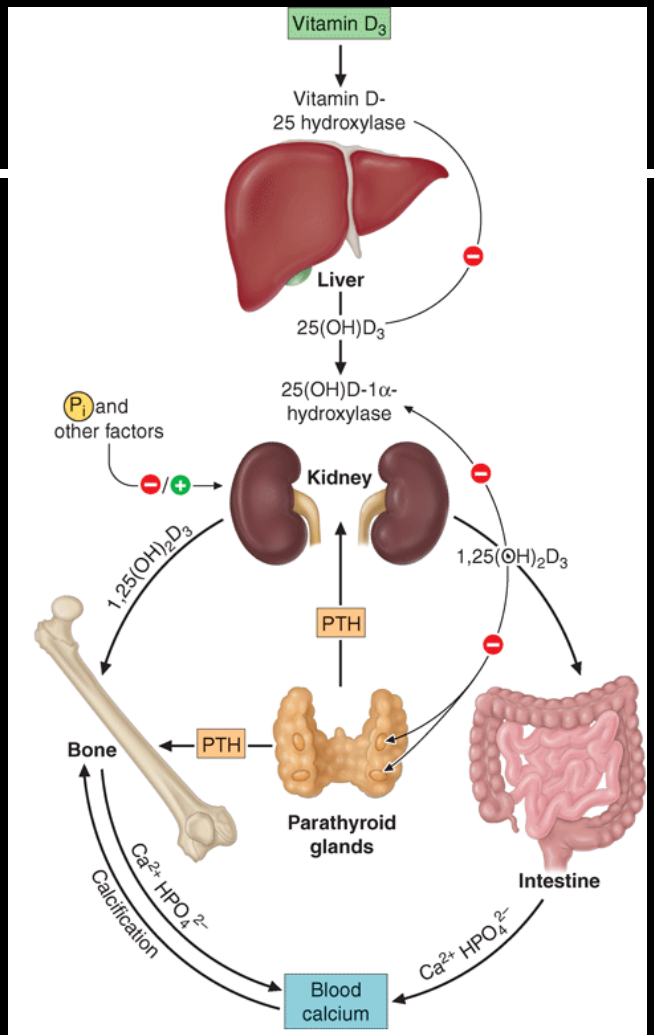

Source: Longo DL, Fauci AS, Kasper DL, Hauser SL, Jameson JL, Loscalzo J: *Harrison's Principles of Internal Medicine, 18th Edition*: www.accessmedicine.com

Copyright © The McGraw-Hill Companies, Inc. All rights reserved.

Níveis elevados de PTH:

- **Aumento do turn-over ósseo** (> actividade osteoclástica com desmineralização óssea subsequente)

Hiperparatiroidismo

Sinais radiológicos:

- Reabsorção óssea subperióstea:
  - Bordo radial das falanges médias (2º e 3º dedo);
  - Bordo medial da tíbia proximal;
  - Articulações sacroilíacas;
  - Extremidade distal da clavícula.

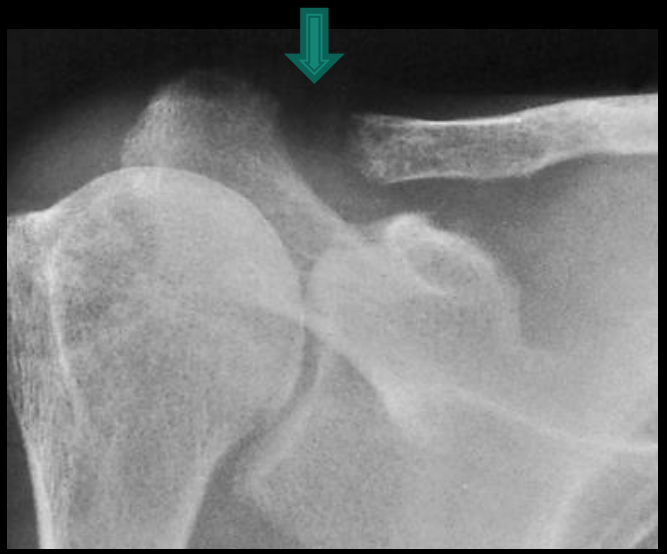

Greenspan, A.; *Orthopedic Imaging –A Practical Approach*, 4ª Edição.

Hiperparatiroidismo

Sinais radiológicos:

- Osteopenia difusa;
- Tumores castanhos;
- Calote craniana "salt-and-pepper sign";
- Nefrocalcinose, nefrolitíase.

Greenspan, A.; *Orthopedic Imaging –A Practical Approach*, 4ª Edição.

Tumores Castanhos

Representa um processo de reparação celular e não um processo neoplásico.

- Aumento da activação osteoclastos;
- Perda da mineralização óssea e substituição por hemorragia, tecido de granulação e tecido fibroso;
- A coloração castanha característica é o resultado da deposição de hemossiderina;

- *Mais associada ao **hiperparatiroidismo primário***
- *Mais vezes encontrado no **hiperparatiroidismo secundário** - mais casos de DRC.*

Tumores Castanhos

- Podem ocorrer em qualquer localização, mas são mais frequentes na *mandíbula, costelas, pelve , clavícula e rótulas.*

- Lesões líticas bem definidas, expansíveis, geralmente com maior eixo ao longo da orientação da cortical óssea.

- Procurar sempre outros sinais de hiperparatiroidismo: reabsorção óssea subperióstea, osteopenia difusa.

- **Cintigrafia óssea:** aumento de captação nos tumores castanhos.

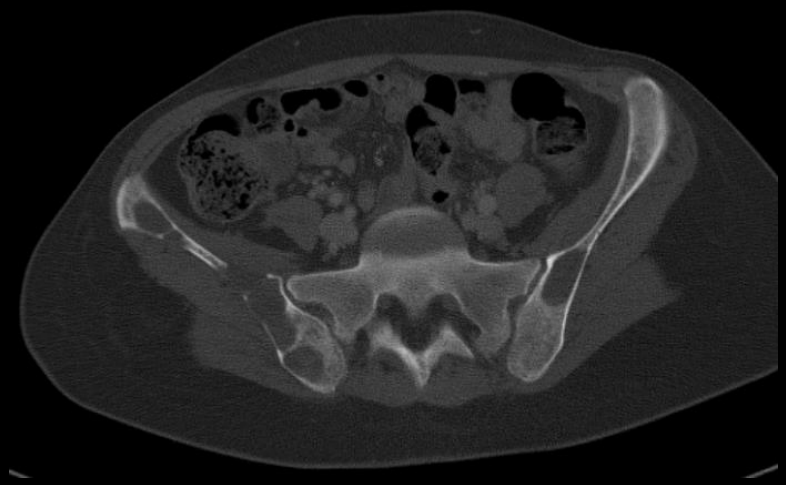

Obrigada